

Transzanális műtéti útmutató

Guidance for transanal operations

ALMÁSI KÁLMÁN¹, ÁBRAHÁM SZABOLCS², BARACS JÓZSEF³, BURSICS ATTILA⁴, JÁNÓ ZOLTÁN⁵, SZTIPITS TAMÁS⁶, SZÜTS ÁRON⁷, TÓTH DEZSŐ⁸, ZARÁND ATTILA⁹, BÁNKY BALÁZS^{10,@}

¹Petz Aladár Megyei Oktatókórház, Patológiai Osztály, Győr (Osztályvezető: Kránitz Noémi)

²Szegedi Tudományegyetem, Sebészeti Klinika, Szeged (Klinikavezető: Lázár György)

³Pécsi Tudományegyetem, ÁOK, Klinikai Központ Sebészeti Klinika, Pécs (Klinikavezető: Vereczkei András)

⁴Sebészeti-Onkosebészeti Osztály, Uzsoki Utcai Kórház, Budapest (Osztályvezető: Bursics Attila)

⁵Csolnoky Ferenc Kórház, Sebészeti Osztály, Veszprém (Osztályvezető: Mohos Elemér)

⁶Országos Onkológiai Intézet, Daganatsebészeti Központ, Hasisebészeti Osztály, Budapest (Osztályvezető: Mersich Tamás)

⁷Csolnoky Ferenc Kórház, Patológiai Osztály, Veszprém (Osztályvezető: Ligeti Erika)

⁸Kenézy Gyula Kórház, Általános Sebészeti Osztály, Debrecen (Osztályvezető: Kincses Zsolt)

⁹Semmelweis Egyetem, I. sz. Sebészeti Klinika, Budapest (Klinikavezető: Harsányi László)

¹⁰Szent Borbála Kórház, Sebészeti Osztály, Tatabánya

A rectum jó- és korai rosszindulatú elváltozásainak kivizsgálási, sebészeti kezelési, valamint betegkövetési elveit foglaltuk össze. Célunk a transzanális minimálisan invazív műtéti technika hazai szakmai gyakorlatának egységes szemléletű összefoglalása (szinopszis), valamint egy közös, hazai transzanális műtéti audit (minőségellenőrzési) rendszer alapjainak a megteremtése.

We summarized diagnostic, surgical treatment and follow-up principles of benign and early malignant lesions of the rectum. Our aim is to provide a nationwide practical synopsis of transanal minimally invasive surgical techniques which might be the basis of a Hungarian national audit of rectal polyp management.

Beérkezett: 2019. április 29.; *elfogadva:* 2019. április 29.

Az útmutató kidolgozója

A Transzanális Munkacsoport, mint a Magyar Sebész Társaság Endoscopos Sebészeti Szekciójának a munkacsoportja.
Felelős: *Bánky Balázs PhD*

A Transzanális Műtéti Munkacsoport tagjai

1. *Almási Kálmán*, Petz Aladár Megyei Oktatókórház, Patológiai Osztály, Győr
2. *Ábrahám Szabolcs*, Lázár György, Szegedi Tudományegyetem, Sebészeti Klinika, Szeged
3. *Baracs József*, Vereczkei András, Pécsi Tudományegyetem, ÁOK, Klinikai Központ Sebészeti Klinika, Pécs
4. *Bánky Balázs*, Szent Borbála Kórház, Sebészeti Osztály, Tatabánya
5. *Bezsilla János*, BAZ Megyei Központi Kórház és Egyetemi Oktatóközpont, Sebészeti Osztály, Miskolc
6. *Bursics Attila*, Papp Géza, Sebészeti-Onkosebészeti Osztály, Uzsoki Utcai Kórház, Budapest
7. *Haulik László*, Oláh Attila, Általános Sebészeti Osztály, Petz Aladár Megyei Oktatókórház, Győr
8. *Jánó Zoltán*, Mohos Elemér, Csolnoky Ferenc Kórház, Sebészeti Osztály, Veszprém
9. *Lóderer Zoltán*, Általános, Ér- és Plasztikai Sebészeti Osztály, Markusovszky Egyetemi Oktató Kórház, Szombathely
10. *Lukász Péter*, Kovács János Balázs, Sebészeti Osztály, Jahn Ferenc Dél-pesti Kórház, Budapest
11. *Orbán Lajos*, Általános Sebészeti Osztály, Kanizsai Dorottya Kórház, Nagykanizsa
12. *Sikorszki László*, Általános Sebészeti Osztály, Bács-Kiskun Megyei Kórház, Kecskemét
13. *Susán Zsolt*, Damjanovich László, Sebészeti Klinika, Debreceni Egyetem, Debrecen
14. *Sztipits Tamás*, Mersich Tamás, Országos Onkológiai Intézet, Daganatsebészeti Központ, Hasisebészeti Osztály, Budapest

@Levelezési cím/Corr. address: Dr. Bánky Balázs, Mobil: +36 20 823 1642, Tel.: +36 34 515 488;

E-mail: bankybalazs@tatabanyakorhaz.hu, bankybalazs@gmail.com

15. *Szűts Áron*, Csolnoky Ferenc Kórház, Pathológiai Osztály, Veszprém
16. *Tóth Dezső, Kincses Zsolt*, Kenézy Gyula Kórház, Általános Sebészeti Osztály, Debrecen
17. *Zaránd Attila, Harsányi László*, Semmelweis Egyetem, I. sz. Sebészeti Klinika, Budapest

Érvényesség

A Transanalis Műteti (TAM) Útmutatót a Magyar Sebész Társaság Endoscopos Sebészeti Szekciójának és Coloproctológiai Szekciójának 2019-es Kongresszusán, Siófokon történt kihirdetéstől módosításig vagy visszavonásig tartjuk érvényesnek.

Tervezett felülvizsgálat határideje: 2021. MST Endoscopos Szekció Kongresszusa.

Tartalom

1. Bevezető
2. A transanalis endoszkópos műteti technikák létjogosultsága – az Útmutató hatásköre
3. Indikációk
4. Technológia
5. Pathológiai feldolgozási feladatok, kritériumok
6. Preoperatív kivizsgálás
7. Preoperatív előkészítés, posztoperatív gondozás, további terápia
8. Szövődmények és ellátásuk
9. Oktatás, tréning, learning curve
10. Regiszter
11. Feldolgozott szakirodalom, ajánlások
12. Appendix

* * *

1. Bevezető

A végbél daganatainak sebészete az anatómiaiailag nehéz megközelíthetősége miatt régóta meglévő technikai probléma. Az utóbbi években több technikai megoldás jelent meg a sebészi repertoárban, melyek az alsó és középső harmadi rectum elváltozások megfelelő, biztonságos feltárását és biztonságos műteti kezelését teszik lehetővé.

A következő dolgozat a transanalis endoszkópos technikák jelenlegi szakmai irányelveinek rövid összefoglalása, a technikában jártas hazai szakemberek egyfajta konszenzusát alapul véve. A tanulmány transanalis excisióknak (TAE) tekint minden olyan műteti technikát, mely hagyományos sebészi feltárókkal, hagyományos sebészi eszköztárral „éri el” és távolítja el a rectumelváltozást. (Ide soroljuk az oldalablakos vagy végablakos anoscopok segítségével végzett „nyílt” eljárásokat is.) Transanalis endoszkópos műtétnek (TAM) definiálunk minden operációs anoscopon keresztül, pneumorectumképzés segítségével, valamint operációs rectoscopon keresztül és laparoscopos műteti eszköztárral végzett beavatkozást a rectumon belül. (Ide soroljuk a TEM, TEO és a TAMIS műtéteket.) A flexibilis endoszkóppal végzett transanalis beavatkozások (EMR és ESD) külön kategóriát jelentenek, ezekkel a tanulmány részletesen nem foglalkozik.

2. A transanalis endoszkópos műteti technikák létjogosultsága – az Útmutató hatásköre

2.1. Benignus rectum laesiók

A jóindulatú alsó és középső harmadi rectumelváltozások, ritka kivételtől eltekintve (ld. 3.1. pont) a minimálisan invazív transanalis endoszkópos eljárások egyikével távo-

lítandók el, szemben a hagyományos, operációs anoscop vagy operációs rectoscop nélküli „transanalis nyílt excisióval” (TAE). Ennek háttérében a TEM technikával igazolt magasabb negatív resectiós szél arány, alacsonyabb specimenfragmentációs arány, alacsonyabb localis recidiva ráta áll. Az egyszer használatos operációs anoscoppal végzett TAMIS műtét a fentiek tekintetében a TEM műtéttel ekvivalensnek tekinthető. A műtéttechnika típusa (TEM/TEO/TAMIS) függ a sebész preferenciájától, a kórház anyagi helyzetétől.

2.2. Malignus rectumtumorkok (adenocarcinómák)

Alapelveként fogalmazható meg, hogy malignus laesiókban a TEM/TAMIS nem javasolt műteti technika, a malignus rectumtumorkok (adenocarcinómák) sebészi standard kezelése jelenleg a teljes mesorectum excision (TME).

A rectum adenocarcinómák az adenoma–carcinoma szekvencia mentén előrehaladva benignus elváltozásokból alakulnak ki. Egy rectum laesio malignizálódását endoszkópos módszerekkel, biopsziával, valamint képalkotó eljárásokkal (rectalis endoszonográfia, EUS, mágnesesrezonancia-tomográfia, MRI) lehet azonosítani, ill. valószínűsíteni. Ennek ellenére a malignizálódott rectumpolypusok egy része preoperatív bizonytalan dignitású marad.

További szempontként ismert, hogy neoadjuváns radio-kemoterápia nyomán 15–25%-os komplett klinikai remisszió (cCR) is elérhető. Bár a komplett patológiai remisszió (pCR) és a cCR közt bizonytalan a korreláció, felmerül, hogy a malignus rectumtumoros betegek jól reagáló csoportjának a radikális műtét már további túlélési haszonnal nem jár. A megfelelő betegcsoport kiválasztására, pCR meghatározására a TEM technika kifejezetten alkalmas.

Végül, figyelembe kell venni a beteg életminőségét, a LAR (mély anterior reszekciós szindróma) tünetek kialakulásának lehetőségét, életkilátásait, egyéni preferenciáit, különös tekintettel a sphincter elvesztésére, stomával való

életre. Meghatározott betegcsoport esetén, akár palliatív megfontolással, kisebb invazivitású beavatkozásként a TEM a TME helyett alkalmazható.

3. Indikációk

3.1. Benignus elváltozások

A TAM alapvetően a rectum benignus elváltozásainak eltávolítására kifejlesztett műtéti technika. Számos patológiai rendszerezési elv szerint csoportosíthatók a jóindulatú rectumtumorkok (neoplasztikus – nem neoplasztikus, nyálkahártyából kiinduló – mesenchymális stb.). Általánosságban elmondható, hogy a rectumfal bármely rétegéből kiinduló jóindulatú elváltozások esetében, szövettani típustól függetlenül a TAM technikák valamelyikének választása felvethető.

A benignus rectumpolypok, transanalis endoszkópos technikával távolítandók el, ha

- orális szélük a linea dentata fölött helyezkedik el (a linea dentata elérése relatív ellenjavallatot képez, azonban hybrid technikával utóbbi probléma áthidalható, ld. később);
- orális szélük nem haladja meg a peritonealis áthajlás vonalát (relatív kontraindikáció az ennél magasabbra érő polyp, a felső harmadi polypokat is el lehet távolítani, a rectumlaesio suturával is ellátható, de mérlegelni kell a laparoscopos, vagy nyílt lavage-t és drainage-t);
- a polyp kiterjedése nem haladja meg az 1/3 circumferentiát (relatív szempont, mára meghaladott kritérium, akár körkörös laesio is eltávolítható transanalis technikával);
- a polyp legnagyobb átmérője nem haladja meg a 4 cm-t (relatív kontraindikáció a méret, jóllehet a 4 cm-nél nagyobb elváltozások a műtéti látóteret jelentősen rontják).

3.2. Malignus rectumelváltozások

A neoplasztikus polypok egy része a gondos preoperatív kivizsgálás ellenére „bizonytalan” dignitású marad. A biopsziával és képalkotókkal benignusnak talált, de külleme alapján malignitásra gyanús rectum polypok 3–5 mm-es ép széllel, teljes falvastagságú endoszkópos excisióval eltávolítandók. További kezelési, esetleg műtéti igényüket a végleges, részletes szövettani lelet alapján lehet meghatározni.

Transzanális endoszkópos excisio (teljes falvastagságban, 3–5 mm-es ép széllel (R0) a végleges szövettani lelet alapján malignus, maximálisan pT1sm1, Gr 1–2 (Low grade), nyirokcsomóáttét gyanúját MRI és UH vizsgálaton nem mutató (cN0) adenocarcinomák esetén elégséges, *kuratív* terápia, további adjuváns kezelést nem igényel.

A pT1sm1-nél előrehaladottabb (pT1sm2, sm3, T2, T3) tumorok esetén a TAM önmagában nem elégséges eljárás a

mesorectalis nyirokcsomóáttét és a localis recidiva kockázata miatt. Ezek a betegek második ülésben radikális műtet (TME) vagy adjuváns radio(-kemo)terápiát igényelnek, az onkoteam döntésének megfelelően. Radioterápiával, ill. kemoterápiával kombinációban (mind adjuváns, mind neoadjuváns formában) néhány klinikai vizsgálat már befejeződött, másik néhány folyamatban van a TEM és a TME hatékonyságának összevetésére.

Publikált vizsgálatok: ELRRvsLTME, Lezoche, Br. J. S. 2012.; ACOSOG. Z6041. Garcia-Aguilar. 2012. Preliminary; GRECCAR 2, Rullier et al. Lancet 2017.; CARTS trial, Br J Surg. 2015.

Folyamatban lévő vizsgálatok: NERATEM, TREC, TESAR, STAR-TREC, TAU-TEM.

A fenti vizsgálatok a TEM technikát a radikális műtetet nem igénylő betegcsoport *kiválasztására* (a klinikai komplett remisszió túl a patológiai remissziót is bizonyítandó) is használják.

Jelenleg T1-2-3a adenocarcinomák esetén a lokális excisio csupán akkor választható, ha a radikális műtetet, a TME-t a beteg elutasítja, vagy a műtetnek a rossz teherbírási, idős betegen kontraindikációja áll fenn. A transanalis rectumfali excisio ilyenkor palliatív eljárás, kuratív céllal jelenleg csupán etikai engedéllyel rendelkező klinikai vizsgálat keretében végezhető!

3.3. Ritka tumorok (GIST, NET)

3.3.1. A végbél GIST sebészi kezelése

A GIST tumorok a tápcsatorna malignus daganatainak 1–3%-át teszik ki.

A GIST tumorokat biológiai viselkedésük szerint négy rizikócsoportba soroljuk, a releváns paraméter a tumor mérete, a mitotikus index és tumor kiindulási helye a GI traktusban. A magasabb rizikó magasabb helyi és távoli kiújulási arányt vetít előre.

A GIST tumorok elsődleges kezelése a radikális sebészi excisio ép sebészi szélekkel. Ellentétben az adenocarcinomákkal, a GIST tumorok nyirokcsomóáttét-képző potenciálja igen alacsony, ezért loco-regionalis nyirokcsomó-disszekcióra – a rectum esetében TME végzésére – nincs szükség.

A kezelést a daganat rizikócsoportja határozza meg. A rizikó besorolásnak a szövettani feldolgozás, mitotikus index (MI) meghatározása szerves részét képezi. Amennyiben transluminalisan a tumorból biopszia végezhető, és az a MI-ről nyilatkozik, a rizikóbesorolás elvégezhető. Percutan biopszia végzése nem javasolt ilyen céllal. Így rectum GIST esetén elsősorban a tumor mérete tekinthető irányadónak a műtéti technika megválasztásában.

Az alacsony rizikójú, kisméretű rectum GIST daganatok TAM-mal kezelhetőek. Szövettanilag igazolt R0 reszekció és alacsony rizikójú szövettani karakterek mellett adjuváns kezelés nem indokolt.

A közepes rizikócsoportba tartozó tumorok kis méret (<5 cm) esetén kezelhetőek szervkímélő lokális transanalis

kimetszéssel, amennyiben az R0 reszekció biztosítható. (Az 5 cm-es határ technikailag is érvényes, szövetrönszolódás nélküli tumoreltávolítás transanalisán ennél nagyobb laesio esetén nem is kivitelezhető.) A nagyobb méretű, közepes rizikójú daganatok esetében általában radikális műtét szükséges. A közepes rizikójú esetekben az adjuváns kezelés egyéni mérlegelése javasolt.

A nagyméretű, magas kockázatú, lokálisan előrehaladott tumorok esetében a kismedencei tér anatómiája radikális műtétet, végbélreszekciót, exstirpatiót vagy akár exenteratiót tehet szükségessé az ép sebészi szélek biztosítása érdekében. A szerv- és funkciókímélő sebészeti technikák kivitelezhetőségét lokálisan előrehaladott tumorok esetében elősegítheti a neoadjuváns célzattal adott tirozin-kináz-gátló imatinib mesylat (Gleevec), bár e kérdésben csak kis esetszámú retrospektív tanulmány áll rendelkezésünkre, valamint jelenleg társadalombiztosítási (NAEK) támogatás a neoadjuváns kezelésre reszekabilis daganat esetében nem jár.

Amennyiben a daganat R0 reszekciója nem lehetséges, vagy csak jelentős funkcióvesztéssel érhető el, úgy az imatinib-előkezelés a standard protokoll.

Magas kockázatú esetekben, ahol a relapszus veszélye nagy, a radikális sebészi eltávolítást követően 3 éves adjuváns imatinibkezelés javasolt, mivel ez bizonyítottan növeli a relapszusmentes (RFS) és teljes túlélést (OS).

3.3.2. Rectum neuroendokrin tumorainak (RNET) kezelése

A NET tumorok prognózisa szoros összefüggést mutat a tumormérettel. Rossz prognosztikai faktor a 2 cm-nél nagyobb méret, a muscularis propria (MP) való terjedés, és a lymphaticus/lymphovascularis invázió. A hosszú távú túlélés szempontjából a legjelentősebb a felfedezéskor észlelt stádium.

Az 1 cm alatti tumorok esetében a nyirokcsomó-érintettség aránya 1–10% között van, ez az arány 1–2 cm közötti méret esetén 30%, és 2 cm felett 60% is lehet.

A nyirokcsomó-metastasis és így a prognózis szempontjából kedvezőtlen szövettani jelek a magas gradus (Gr 2,3), a lymphovascularis (nyirokér/kisér-invázió L1), vascularis (nagyér/véna-invázió, V1) és perineuralis terjedés (Pn).

A kezelés célja az onkológiai szempontból *radikális* tumoreltávolítás, ép sebészi szélekkel, reziduális tumorszövet hátrahagyása nélkül. A megfelelő technika a preoperatív szövettani és képalkotó vizsgálatok ismeretében határozható meg.

Endoszkópos módszerek

Az olyan 5 mm-nél kisebb RNET esetében, amelyeknek nincs adverz vagy atipikus endoszkópos megjelenése, endoszkópos mucosa resectio (EMR) végezhető.

Minden esetben hasznos a reszekció jelölése tussal, a követés vagy az esetlegesen szükséges salvage TAM szempontjából.

Transanalis műtéti módszerek

A végbélen keresztül végzett minimál-invazív kuratív célú sebészeti eljárások ajánlott indikációs köre a RNET tumorok esetében az alábbiak szerint foglalható össze:

- <2,0 cm méretű tumor;
- nincs MPr invázióra utaló radiológiai jel (cT1);
- nincs nyirokcsomó-érintettség gyanúja (cN0);
- korábbi EMR vagy ESD során pozitív reszekciós sík (salvage);
- alacsony rizikójú szövettani karakter (Gr1, L0, V0, Pn0).

A transanalis technika (TAE, TEM, TEO, TAMIS) egyértelmű előnyökkel bír az endoszkópos (EMR, ESD) eljárásokkal szemben. A tumor és a biztonsági zóna vizualizációja biztonságosabb, a teljes falvastagságú excisio a bazális szél megítélhetőségét segíti és az R0 reszekciók aránya jobb.

A transanalis módszer megválasztása elsősorban a tumor lokalizációjától függ. Az analis csatorna tumorok esetében egyszerű transanalis excisio (TAE) végezhető, míg az alsó és középső harmadi tumorok esetében a TAM technika valamelyike választható.

Nem kuratív céllal előrehaladott RNET esetén is végezhető transanalis műtét idős vagy rossz általános állapotú betegekben, akiknél a radikális műtét túlzott kockázatú, illetve, ha a beteg nem vállalja az onkológiailag javasolt radikális beavatkozást.

3.4. Speciális indikációk

A transanalis endoszkópos műtéti eljárások (TEM, TEO, TAMIS) néhány különleges, az alsó és középső harmadi rectum jó feltárását igénylő elváltozásának kezelésében is segíthetnek.

Ilyen speciális indikációnak tekinthetők a rectumfali endometriosis, a magas recto-vaginalis fistulák, rectalis sérülések, valamint a mély colo-rectalis anastomosiselégtelenség, rectumanastomosis-szűkület, valamint esetleírásokból ismert elváltozások (perirectalis tályog, retrorectalis tumorok, idegentestek, condyloma, rectalis stenosis).

A fenti indikációkkal olyan centrumban érdemes a beteget kezelni, ahol a teljes diagnosztikus repertoár, a multidiszciplináris szakértelem és a transanális műtéti technikában való jártasság egyaránt rendelkezésre áll.

4. Technológia

4.1. Technológiai feltételek

A transanális minimálisan invazív műtéti eljárások alapvetően technológiaigényes beavatkozások. Mind a sterilizálható operációs rectoscopok (TEM, TEO, Wolf-port, D-port stb.), mind az egyszer használatos eszközök (TAMIS műtéthez, Gelpoint Path) alapvető feltételei a transanális „single-port” technikához való feltárásnak.

A TAM műtétek mindegyike endoszkópos optikai fel-tárást is igényel (operációs mikroszkóp vagy operációs vi-deorendszer formájában). (Ez alól a TEM módosításaként leírt „gasless TEM” kivételt jelent.)

Az optikai rendszerek lehetnek rögzítettek (az operá-ció rectoscophoz kötöttek), vagy attól függetlenek (lapa-roscopos kamera). Előbbi esetben a rögzített optika az alsó 180° hemicircumferentia látótérbe hozására alkalmas, így a beteget úgy kell az operációs asztalon pozicionálni, hogy a laesio fő tömege erre a félre essen. (A pozicionáláshoz, betegforgatáshoz, -rögzítéshez helyileg kialakított eszközös és szakdolgozói, asszisztensi rutinok léteznek.) Független kamerarendszer esetén 30°-os optikát vagy flexibilis optikát használva a beteg speciális pozicionálása már nem szük-séges, bármely irányban elhelyezkedő laesio kezelhető. A TEM/TAMIS módszer szükség esetén flexibilis endoszkó-pos eljárással kombinálható, mely egyben optikai hátteret is ad a beavatkozáshoz.

A hatékony vérzéscsillapításra a monopolaris hooktól kezdve az ultrahangos vágón át a haladó bipolaris elven működő eszközök széles tárháza alkalmas.

Jóllehet sebészi manipulátor eszközök tekintetében kü-lönleges speciális szempontok nem korlátozzák a műtét elvégezhetőségét (hagyományos, egyenes laparoscopos manipulátorok elegendőek), egy darab, a végén hajlított manipulátor (pl. hook, szövetfogó, tűfogó) nagyban meg-könnyíti a beavatkozást a pseudo-trianguláció miatt.

Végül, a megfelelő pathológiai feldolgozhatóság érde-kében kitűző tábla használata mindenképp javasolt a speci-men kifeszítésére.

A kis térben történő manipulációt nagyban hátráltatja, ha „instabil” pneumorectum mellett, ill. műtéti füstben kell manipulálni. Mindkét problémára önállóan is (jól záró operációs anoscop, smoke-evac funkciójú insufflatorok, laparo-bag), valamint kombináltan is (Air-Seal) rendelkezésre áll a kényelmes műtétet biztosító technológia.

4.2. Technikai leírás

4.2.1. TEM/TEO

Bevezetés

A TEM/TEO műtétet egy 4 cm átmérőjű, különböző hosz-zúságú, külső végén zárt ún. operációs rectoscop segítsé-gével végezzük.

A műtét során a beteg fektetését a tumor elhelyezke-déséhez kell adaptálni úgy, hogy az elváltozás legnagyobb része az operációs rectoscop látómezejének alján helyez-kegjen el.

A műtét menete

1. Óvatos Recamier-tágítás.
2. Bevezetjük a TEM/TEO platform operációs rectoscop-ját, és a nyitott végével kb. 2 cm-rel a laesio előtt rö-g-zítjük.

3. 10–12 Hgmm-es pneumorectumot hozunk létre.
4. A pozitív nyomással kitágult állapotban tartott rec-tum ürterében az eltávolítandó elváltozást 3–5 mm-es ép bélszélrt hagyva, diatermiás késsel körkörös-en megjelöljük. Ezt követően az elváltozást ultrahangos (monopoláris vagy fejlett bipolaris) vágó–koaguláló készülékkel körbemetsszük, és leválasztjuk az alapjá-ról (mucosectomiánál a muscularis rétegről, teljes fal kimetszésnél a perirectalis zsíros, kötőszövetes réteg-ről). (Nagy kiterjedésű, több mint 1/2 circumferentiára terjedő vagy preoperatív képalkotóvizsgálat alapján a peritonealis áthajlás földe terjedő polyp esetén inkább a submucosus technika választandó.)
5. Törekednünk kell az ép resectió szél elérésére, vala-mint az egy blokkban történő kimetszésre.
6. A kimetszés után visszamaradó defectust, valamint a környező rectumteret fiziológiás sóoldattal vagy Beta-dine-nal kiöblítjük.
7. A sebszéleket haránt irányban, varrattal egyesítjük.
8. Fontos, hogy mind a kimetszés, mind a sutura során megbizonyosodjunk a lumen átjárhatóságáról.

A műtét módosításai

1. *Nagy villosus adenomák.* Amennyiben a polyp a látó-teret oly mértékben kitölti, hogy a fenti technika nem kivitelezhető, a polypalap láthatóvá tétele érdekében hurokkal (endolooop), ha lehet egy darabban vagy dara-bolva megkisebbitjük az egész látóteret kitöltő tumort. A hurkos lemetszést követően a széleket a szükséges-nek megfelelően kiigazítjuk, megvalósítva a legalább fél cm-es ép szél követelményét. A műtét további lépé-sei megegyeznek a már leírtakkal.
2. *Nyomás nélküli műtét* („gasless” TEM). A légmen-tesen záró ablakot tartozékaival együtt eltávolítjuk a rectoscop végéről és nagyítás nélküli szemellenőrzés mellett végezzük el a műtétet. A tumort a nyitott végű, 4 cm átmérőjű rectoscop látóterének középső alsó ré-széire centráljuk úgy, hogy a rectoscop peremének 30° dőlésszöge kifeszítse a bélfalat. A tumor eltávolítása után, a rectoscop visszahúzásával a feszülés megszű-nik, a varrat kényelmesen és pontosan behelyezhető. Intraperitonealis perforáció esetén sem kell feltétle-nül konvertálni. Ilyenkor is előnyös lehet a „gasless” TEM használata, mert egyébként a szabad hasüreget inszufflálnánk. Kellő tapasztalattal elérhető a nyílás elvarrása, melynek során a tumor kimetszése és a bél-falon keletkezett nyílás elzárása lépésről lépésre követi egymást, a hasúri szervek prolapsusát megelőzendő.

4.2.2. TAMIS

Definíció: A TAMIS a **TransAnalis Minimálisan Invazív Sebészet** rövidítése. A fogalom az egyszer használatos ope-rációs anoscopokon, mint „single-port” platformon keresz-tül végzett műtétekre lett lefoglalva. (Hasonló technológiai feltételekkel transanalisán a rectumon kívül is lehetséges

műtétet végezni (pl. TaTME), ezeknek a műtéteknek a megkülönböztetésére a **TransAnal Colo-Rectal Endoscopic Surgery (TACRES)** kifejezést használjuk.)

Számos eszköz alkalmas TAMIS műtét végzésére: az XS-es Alexis sebvédő gyűrűre applikált „kesztyű porttól” a speciálisan erre a műtétre kifejlesztett eszközökig (pl. Gelpoint Path, Applied Medical). A műtét 3 vagy 4 porton keresztül végezhető, melyek egyike a kamerának a bevezetésére szolgál.

Műtététechnikai specialitások, eltérés a TEM/TEO műtétől

- Az operációs anoscop behelyezését rutinszerűen óvatos sphinctertágítás és/vagy intersphinctericus érzéstelenítő (pl. 5–5 ml 0,25% bupivacain 3 és 9 óra irányában) infiltráció előzi meg.
- A „Lone Star” típusú perianalis retractorok megkönnyítik a feltárást, használatuk kifejezetten ajánlott.
- Az operációs anoscopok egy része spontán peremmel „felfekszik” az analis csatorna felső peremén, más eszközöknek az analis csatornában tartásához perianalis tartó öltések behelyezése szükséges.
- Ezt követően történik az operációs anoscop szeleprendszerén keresztül a pneumorectum képzése. Pneumorectumot 8–18 Hgmm nyomástartományban lehet képezni. (Alapvetően nem a nyomás nagysága, hanem a rectum simaizom-relaxációja és a hasúri nyomás határozza meg a műtét folyamán a látási viszonyokat.)
- Az operációs anoscop a teljes analis csatornát kitölti (felső pereme a linea dentata szintjén ül fel). Így a linea közeli, az analis csatornában elhelyezkedő polypot/polyprézt TAMIS műtési technikával nem lehet disszekálni. Ilyen esetben a disszekció legdistalisabb részét nyitott technikával kell elvégezni (pl. Lone Star típusú retractor segítségével feltárva az analis csatornát), s csak a linea dentata feletti, magasabbra terjedő területeken folytatható a műtét TAMIS módszerrel. Ezt az eljárást „hybrid” TAMIS műtétnek hívjuk.
- Hasonló problémát jelent a felső harmadi, azaz részben intraperitonealis rectum területére érő polypok teljes falvastagságú eltávolítása, ugyanis a TEO-val ellentétben itt a peritoneumba való nem tervezett bejutás a pneumorectum elvesztésével jár, a műtét TEO-ra, gasless TEM-re vagy laparoscopiára való konverziója csak ritkán kerülhető el.
- Szintén megemlítendő, hogy a rövid munkacsatorna miatt a kifejezett Houston-billentyűvel rendelkező betegek TAMIS technikával történő műtete körülményesebb, mint a hosszú operációs rectoscopon át végzett TEM vagy TEO. Az egyszer használatos TAMIS portok új generációi már erre a kihívásra is felkészültek hosszú munkacsatornájú eszközzel.
- Különbség továbbá, hogy 30°-os vagy hajlítható (flexibilis) optikát használva a rectum teljes cirkumferenciáján operálhat a sebész a beteg standard kömetesző pozícióban történő fektetése mellett, speciális betegpozicionálás nem szükséges.

- Megemlítendő, hogy a rövid munkacsatorna miatt az operátor nagyobb mozgásszabadságot élvez, mint TEM technikánál.
- Végül a TAMIS portok egy részéhez nyomáskiegyenlítő pufferballont ajánlanak a gyártók, mely a stabil pneumorectum tartását segíti. Utóbbi gyári eszközt az insufflatorcsőbe applikált sebészi kesztyű is helyettesítheti (SPRING technika).

5. Patológiai feldolgozási feladatok, kritériumok

5.1. A sebész feladatai a preparátummal

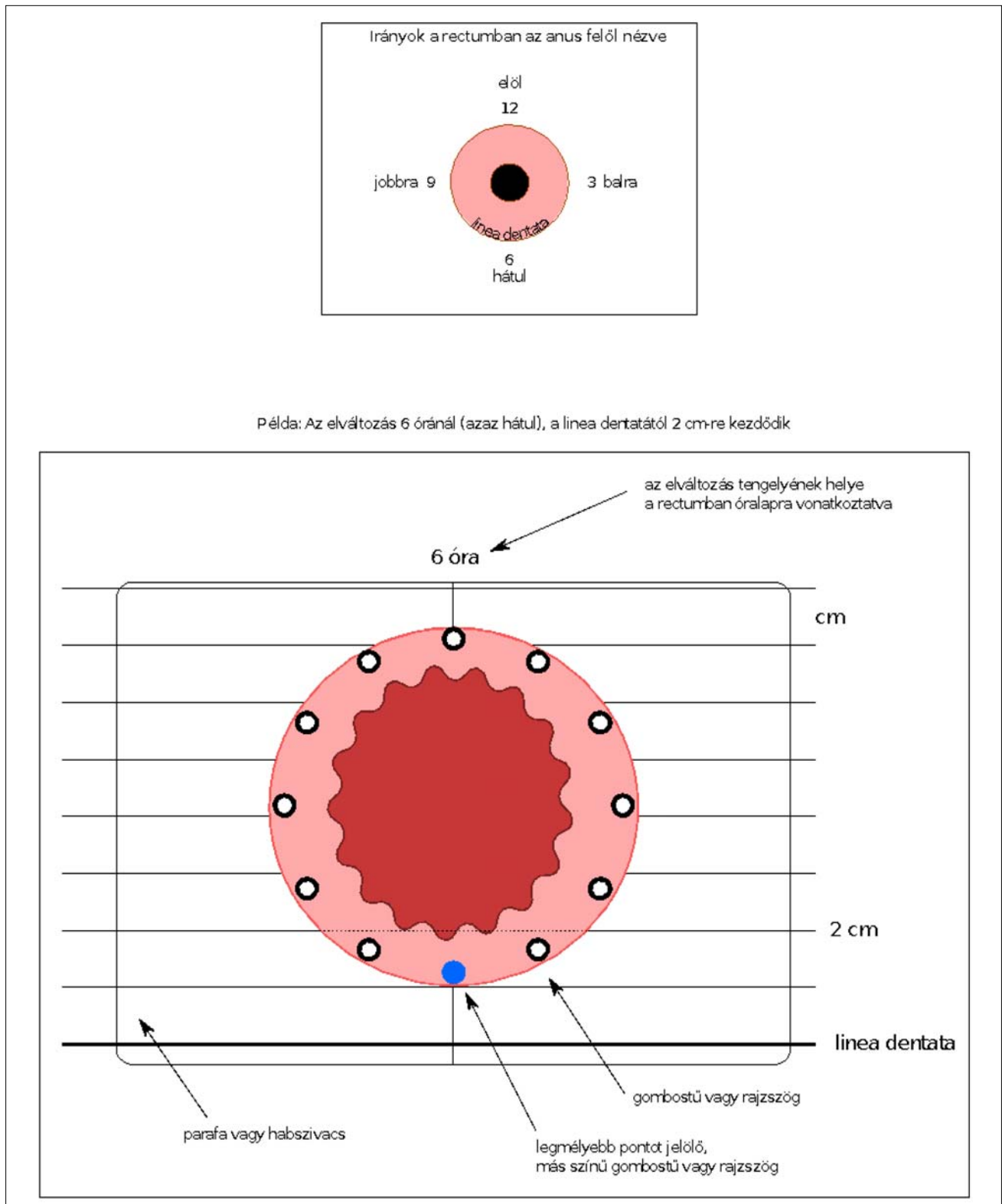
- a legmélyebb (aboralis) pont anodermától/linea dentatától mért távolságának megadása;
- megadni, hogy a resectio kívánt mélysége submucosusan, intramuscularisan (a hosszanti és körkörös rectumfali izomréteg közt) vagy az izomrétegen túl haladt;
- a preparátum kitűzése parafához vagy habszivacsoshoz az ábrán jelzett helyzetben;
- 4%-os (ajánlottan 4 °C-os) pufferolt formalinba tenni úgy, hogy a szövet a formalinba merüljön. (Ezt megfelelő sebész–patológus kooperációval a sebész által kitűzött „natív” szövetminta azonnali, fixálatlan átszállítása a patológiai laborba, valamint azonnal megkezdett patológiai feldolgozás kiválthatja. Ilyenkor a képi dokumentációt követően a fixálást már a patológus végzi. Utóbbira hazai munkacsoportban is van példa.)

5.2. A patológus feladatai

- ajánlott a preparátum fényképezése;
- orientáció (irány és távolság) meglétének ellenőrzése, rögzítése; (ennek sebészeti szempontból az esetek többségében, ha a defectus suturával van ellátva, nincs relevanciája); a kimetszés alapjának és szélének jelölése festékkel;
- az egész preparátum feldolgozása, kellő számú szövetblokk kivágása, egyedi jelölése;
- A specimen „óra” szerinti orientációja opcionális, de nem feltétlenül szükséges. Az orális és aborális irány jelzése line dentatához közel fekvő TEM-ek esetén mindenképpen szükséges, az esetleges re-TEM sebészi kivitelezhetőségének megítélése érdekében (pl. linea dentata irányában lokális re-excisio már nem jön szóba). (1. ábra.)

5.3. Javasolt elemek a patológiai leletben

- az elváltozás morfológiai típusa (polypoid, flat stb.);
- az elváltozás és a preparátum legnagyobb átmérője;
- szövettani diagnózis (tubularis adenoma, ..., adenocarcinoma);



1. ábra. Az eltávolított specimen tájolása, kitűzési szabályai

- TNM, (pT1 esetén sessilis laesióknál: Kikuchi-beosztás, pedunculált elváltozásnál: Haggitt-beosztás);
- Grade;
- resectio épsége: legkisebb ép szél távolsága mm-ben;
- resectio mélysége;
- adenocarcinoma esetén lymphovascularis és vascularis invázió, perineuralis invázió;
- esetleg nyirokcsomók jelenléte, azok tumoros beszűrtsége;
- mesorectalis kimetszés esetén tumor budding;
- neoadjuváns terápia után TRG (tumor regressziós grade)

- neoadjuváns kezelés esetén pCR (komplett patológiai remisszió).

A hisztológiai lelet kiadása standardizált adatlap formájában ajánlott. Ez egyrészt biztosítja, hogy a patológiai lelet az összes szükséges és releváns információt tartalmazza. Másrészt egységesíti a leleteket, és nagyban megkönnyíti a későbbiekben klinikai audit elvégzését. Pro forma szövettani lelet az Útmutató *Appendix*-ében csatolva található.

6. Preoperatív kivizsgálás

Minden, a rectumban észlelt polypoid elváltozás esetén teljes colonoscopia szükséges.

A colonoscopia során lehetőség szerint morfológiai alapon az endoszkópos véleményezze az elváltozás dignitását (benignus, malignus). A colonoscopus írott lelethez technológiai feltételek megléte esetén fotódokumentáció készítése ajánlott.

Minden, benignus küllemű, egy darabban, valamint ép szegéllyel endoszkópos technikával el nem távolítható *rectumlaesio* endoszkópos biopsziája történjen meg, több darabban történő eltávolítás, „piecemeal” excisio nem ajánlott az ép szél megítélésének nehézsége miatt.

Biopszia alapján súlyos dysplasiát mutató vagy malignitásra gyanús rectumpolypok endoszkópos eltávolítása (EMR, ESD) nem ajánlott, teljes fálvastagságú excisio javasolt (különösen a 2 cm-nél nagyobb, sessilis elváltozások esetén).

Súlyos dysplasiát mutató vagy malignus rectumpolypok (ill. általában endoszkóposan el nem távolítható sessilis rectumpolypok) esetén a további részletes kivizsgálás javasolt műtét előtt:

- CT has + mellkas (távoli áttét megítélésére);
- kismedencei MRI (T és N stadium megítélésére, peritonealis áthajláshoz való viszony megítélésére);
- EUS (ha elérhető) (T1-2 stádium differenciálására, N stádium megítélésére, medencefenék-izomzathoz, valamint sphincterkomplexhez való viszony megítélésére);
- RDV és rigid rectoscopy (az elváltozás proximális és distalis szélének (magasságának) az analis bemenettől, valamint a linea dentatától mért távolság rögzítésére, ill. a circumferentialis kiterjedés megítélésére, kőmetsző helyzetben felmért, óra szerinti kiterjedés). Fontos a sebésznek dokumentálni, hogy az anamnesztikus adatok mellett inkontinenciára utaló fizikális jel, sphinctergyengeség azonosítható-e preoperatív. (Utóbbi esetben további részletes vizsgálat, EUS, manometria is szóba jön.)

Endoszkóposan eltávolíthatónak véleményezett rectumpolyp esetén festéktartalmú (indigo carmin) submucosus emelési teszt elvégzése ajánlott. Malignus, további teljes fálvastagságú excisiót igénylő elváltozás igazolására esetén ez segíti a sebészt az érintett terület azonosításában.

Igazoltan malignus rectumpolyp terápiája alapvetően a radikális rectumműtét, TME, a fent részletezett kivételes

helyzetekben (TME kontraindikációja esetén) a localis terápia tervezésére preoperatív onkoteam (multidiszciplináris team) döntése javasolt.

7. Preoperatív előkészítés, posztoperatív gondozás, további terápia

7.1. Műtéti előkészítés

Bár evidencia, jól megtervezett vizsgálat nem támasztja alá, de a műtét tisztasága, infekciókontroll, valamint a precíz kivitelezhetőség érdekében mechanikus béltisztítás a trans-analis műtéteket megelőzően ajánlott. Ennek formája lehet per os béltisztítás (mint colonoscopia előtt), vagy rectalis többszörös beöntés (pl. Na-foszfátos beöntés).

Szintén magas szintű evidenciával alá nem támasztva, ajánlható a preoperatív iv. antibiotikum prophylaxis. Helyi munkacsoportok gyakorlata e tekintetben eltér, az iv. III. generációs cephalosporin + metronidazol prophylaxis a legelterjedtebb rutin, azonban teljes antibiotikum-elhagyás, preoperatív per os neomycin-, per os metronidazole-, valamint posztoperatív metronidazolkúp alkalmazása is ismert gyakorlat.

A kismedencei műtét, valamint az általános anaesthesiában végzett manipuláció miatt a prophylacticus LMWH a preoperatív naptól kezdve 10–30 napon át feltétlenül ajánlatos. Preoperatív koplalás a colorectalis sebészet egyéb területeihez hasonlóan az ERAS protokollnak megfelelően szükségtelen: a betegek a műtét előtti éjjelig szilárd, nem rostos diétát fogyaszthatnak, a műtét előtti 2 óráig per os tiszta folyadékot fogyaszthatnak. Szintén az ERAS protokollnak megfelelően preoperatív szénhidrát ital (a műtét előtt este 800 ml 800 kcal, a műtét reggelén 6 órakor 200 ml 200 kcal) szintén ajánlható.

Szedatív premedikáció csak eseti megítélés szerint javasolt, rutin alkalmazása nem szükséges. Nagy kockázatú betegek (diabetes mellitus, idős kor (80 év felett), cirrhosis) nagy hangsúlyt kell fordítani a 4–6 hetes légzési, tápláltsági, pszichológiai előkészítésre. Prehabilitációs program helyi viszonyokhoz szabott bevezetése ajánlott.

7.2. Posztoperatív gondozás

A posztoperatív terápiás stratégia szintén az ERAS elvek követésével folytatható.

Posztoperatív a betegek per os diétára a műtét napján visszaállíthatók (4 órával az ébredést követően).

A betegek kismedencei zsigeri jellegű fájdalmának csillapítása nem opiát analgeticumok rutinszerű alkalmazásával (esetleg kombinált fájdalomcsillapító rezsim mentén) a posztoperatív 24 órában javasolt, ezt követően a betegek csak szükség szerinti adagolású fájdalomcsillapítóval komfortosan gyógyulnak.

Obstipatióra hajlamos betegek esetén a műtét másnapjától rutin per os laxatívum adása (pl. Lactulóz 2–3 × 15 ml

naponta) javasolt. (Egyes centrumokban 2–3 × 1 evőkanál paraffinolaj per os fogyasztása rutinszerűen javasolt posztoperatív.) Beöntés, kúpok használata a behelyezett varrat-sor miatt lehetőség szerint kerülendő.

ERAS protokoll szerint vezetett betegek többsége a műtét másnapján emittálható, azonban a kórházi ápolási napok száma tekintetében a helyi rutin és adottságok, a betegek szociális körülményei, nem utolsósorban a sebész egyéni rutinja mentén a protokoll rugalmasan kezelhető.

7.3. Utánkövetés

A székelési szokások esetleges megváltozása, gyulladással szövődmények kiszűrése, valamint a lokális kontroll (recidiva ellenőrzése) érdekében posztoperatív kontrollra a következő séma ajánlható (benignus elváltozások esetén):

- 2–3 hét: kontroll, fizikális vizsgálat, RDV, valamint szövettani lelet kiadása, további teendők, esetleg onkológiai kezelés megbeszélése;
- 3–6–12 hónap: kontroll, fizikális vizsgálat, RDV, rectoscopia, szükség szerint EndoUS, manometria, funkcionális vizsgálatok.
- 12 hónap után colonoscopia, majd a colonopolyp-követés szabályai alapján colonoscopia.

7.4. Salvage TME (teljes mesorectum excisio) indikációja

TAM műtéttel eltávolított, preoperatív benignusnak vélt, azonban a végleges szövettani feldolgozás során malignusnak talált polypok esetén onkoteam döntés szükséges a további terápiáról, követésről. Az onkoteam döntésnél figyelembe veendő szempontok:

- A daganat helye (sphincterhez való viszonya, peritonealis áthajláshoz való viszonya);
- A kimetszés épsége (R0 v. R1);
- A tumor stádiuma (T és N), valamint szöveti differenciáltsága (Grade);
- A beteg általános teherbíró képessége, kora, várható daganatmentes élettartama.

Amennyiben egyéb, radikális műtétet ellenjavalló szempont nem merül fel, a T1sm1-nél előrehaladottabb vagy N1, vagy Gr3 elváltozások, egyéb high grade faktorok megléte (perineuralis/lymphovascularis/vascularis invasio, „tumor budding”), valamint a nem az épből eltávolított malignus polypok esetén ún. „salvage” TME szükséges. A korán (2–4 héten belül) végzett kiegészítő TME TAM műtét után nem veszélyezteti a beteg onkológiai prognózisát, jóllehet technikailag a műtét nehéz lehet.

Kiseb kockázatú, de lokális recidivakockázat tekintetében a TME-vel nem ekvivalens eljárás az adjuváns irradiatio. Ennek indikációja sphincterközeli laesio, valamint idős, rossz általános állapotú beteg esetén mindenképpen felmerül, azonban az indikációs kör bővülése várható a jövőben (TESAR Trial).

8. Szövődmények és ellátásuk

A posztoperatív dokumentációs fegyvelemtől is függően TEM/TAMIS műtét után a minor szövődmények aránya (Clavien-Dindo I-II) 4–31%. Major (Clavien-Dindo III-IV.) szövődmény kevesebb mint 3%-ban alakul ki.

A leggyakoribb szövődmények és kezelésük a következők:

1. *varratelégtelesség* (2–15%): radiokemoterápiás kezelést követően 25,6%!

- tünetek: többnyire aszimptomatikus, de lehet vérzés, nyákcsorgás, székletinkontinencia;
- kezelés: tüneti, konzervatív (esetleg resutura); (súlyosabb, C-D III-IV. komplikáció esetén akár stomaképzésre is szükség lehet)

2. *vérzés* (1–14%)

- okok: antikoaguláns terápiában részesült betegek, szétválás, 7–8. nap – a varrat „meglazul, átszakad”, gyulladt aranyerek, fissura;
- tünetek: „nagy volumenű” vérzés (legtöbbször nem akkor vérzik!)
- kezelés: tüneti (pl. antikoag. kihagyása), koagulálás, tamponálás, sutura (C-D III.)

3. *stenosis* (0–4%):

- okok: nyitva kezelt sebek, körkörös varrat
- terápia (tünet esetén): ballondilatáció, mechanikus tágitás, lézer, stentbeültetés, plasztika (re-TAM során hosszanti bemetszés, haránt varrat – C-D III.)

4. *láz* (~30%): a 2. posztoperatív napig előfordulhat

- terápia: az antibiotikum folytatása 4 napig

5. *funkcionális zavarok* (8–50%): széklettartási nehezítettség és vizelettartási zavarok

- 3–6 hónapig reverzibilisek
- etiológiai faktorok: kor, műtét előtti zavarok, műtét idő
- faktorok, melyek nem játszanak szerepet: műtét terület, tumormagasság
- terápia: tüneti

6. *szabad hasi levegő*, subcutan emphysema, illetve egyéb „abnormális” elhelyezkedésű gázgyülem

- terápia: tüneti (széptikus állapot esetén sebészi! – C-D III-IV.)

7. *perirectalis tályog*

- terápia: a rectumba szájaztatás v. a sipoly tágitása, szükség esetén transzanális drenázs (C-D III.)

8. *Clostridium difficile* fertőzés: ritka

- nem szűnő, gyakran profúz hasmenés
- igazolása: széklettenyésztés, antitestvizsgálat
- terápia: folyadék/ionpótlás, antibiotikum (Klion vagy súlyosabb esetben per os Vancomycin)

9. *peritoneumperforáció* (0–28,2%) nehezen tartható a pneumorectum (Molina 2016.)

- terápia: endoluminalis varrat, antibiotikum, laparoszkópia v. laparotómia és lavage, ritkán sztómaképzés

10. *perirectalis szervi sérülés*: urethra, vagina

- terápia: sutura, ÁK (hólyagkatéter) fenntartása 14 napon át, szükség esetén levatorplastika, ritkán sztómaképzés és második ülésben rekonstrukció

11. *fistula*: recto-vaginalis, recto-vesicalis: mellső rektumfalán, irradiációs kezelés után vagy recidíva műtete után gyakoribb.

- terápia: plug, levatorplastika v. gracilisplastika, szükség esetén sztómaképzés

12. *kardio-respiratórikus szövődmények*

- terápia: intenzív osztályos elhelyezés, monitorizálás és kezelés

13. *CO₂-embólia*

- terápia: pneumorectum-felfüggesztés, bal oldalsó fektetés, centralis vénán keresztül pitvari CO₂-aspiratio, intenzív osztályos kezelés

14. *mortalitás* (0–0,2%).

Általánosan megfogalmazható, hogy posztoperatív komplikáció esetén az endoszkópos (rectoscopy-colonoscopy, re-TEM) feltárás sokszor a felismerésben és akár az ellátásban is segítséget nyújthat (koaguláció, klippelés, drainage, sutura).

9. Oktatás, tréning, learning curve

A transzanális műteti technika közepes nehézségű eljárásnak számít.

Biztonságos kivitelezéséhez, azaz mind a technikai/onkológiai elvek szerinti műtét elvégzéséhez, mind az alacsony komplikációs ráta tartásához megfelelő elméleti és manuális képzés szükséges.

Hazai szervezett transzanális tréning rendszer jelenleg nem működik, azonban több nemzetközi, elsősorban nyugat-európai képzőcentrum ismert (VUMC, Amsterdam; St. Gallen, Oxford).

Az elméleti és cadaver tréninget követően válogatott eseteken a TAM már önállóan elvégző, azonban az első 3–5 műtét kivitelezése proctor asszisztenciájával javasolt.

Tanulási görbe tekintetében a szakirodalom TEM/TEO technika esetén a 40-es műteti számot fogadja el, míg TAMIS esetében 20 műtét után érhető el mind a műtét időtartamára, mind a szövődmények arányára, valamint a varrástechnika letisztulása vonatkozásában a platófázis.

A tréning lépései (szervezett kurzuson való részvétel, műtét(ek) megtekintése, proktorált esetek kivitelezése) mellett minőségbiztosítási szempontból kifejezetten aján-

latos minden egyes eset regiszterben való rögzítése, időszakos auditálása. Audit vonatkozásában a „külső auditor” felkérése, ill. vágatlan videoanyag külső szakértő általi ellenőrzése hatékony módszer, ennek hazai megszervezése a következő évek feladata.

10. Regiszterbe rendezési szabályok, országos audit

E protokollhoz kapcsolódóan a TAM munkacsoport a transzanális műtéten áteső betegek regisztrálására és követésére egységes regiszterajánlást fogadott el, mely regiszter használatát az ETT-TUKEB engedélyezte.

A közös TAM Regiszter lehetőséget biztosít:

- A különféle hazai munkacsoportok műteti eredményeinek összevetésére.
- A hazai transzanális műteti gyakorlat átvilágítására, követésére, az esetszámok megismerésére.
- A regiszter alapján valós képet kapunk a hazai gyakorlatról, valamint a gyakorlati tapasztalatok alapján az Útmutató mint irányelv szükség szerinti korrekciója indikálható.
- A hazai transzanális műteti gyakorlat robusztus adatbázisa alapján közös publikáció, közös audit, közös vizsgálatok lefolytatása válik lehetővé.

A TAM Regiszter elérhető a: www.tatabanyakorhaz.hu/RedCap oldalon, előzetes regisztráció alapján.

A Regiszterben való részvétel minden sebész és munkacsoport számára ingyenes, önkéntes, az adatfeldolgozás mind a betegek, mind a sebészek, mind a munkacsoportok vonatkozásában anonimitást biztosít. A TAM Regiszter alapján születő minden publikáció az adatközlő centrumok beleegyezésével, valamint társszerzőségével valósul meg.

11. Nemzetközi szakmai irányelvek, ajánlások

ESGE Guideline. Pedro Pimentel-Nunes et al. Endoscopy 2015; 47:829–854.

EAES Consensus 2015. Morino et al. Surgical Endoscopy. TEM for early rectal cancer. USA National Medical Policy, 2015. (Policy Nr. NMP433)

NICE Guideline: TEMS for T1-2 rectal neoplasms. 2013.

ENETS Consensus Guidelines for the management of patients with digestive neuroendocrine neoplasms: colorectal neuroendocrine neoplasms. Caplin M, Sundin A, Nillson O, et al. Neuroendocrinology 2012; 95: 88–97.

AJCC Cancer Staging Manual, 8th ed. New York: Springer, 2017.

NHS Bowel Cancer Screening Programme: Guidance on reporting lesions, Public Health England, published March 2018.

Irodalomjegyzék

- Albert MR et al.*: Transanal Minimally Invasive Surgery (TAMIS) for local excision of benign neoplasms and early-stage rectal cancer: Efficacy and outcomes in the first 50 patients. *Diseases of the Colon and Rectum* 2013; 56(3): 301–7.
- Althumairi AA, Gearhart SL*: Local Excision for Early Rectal Cancer: Transanal Endoscopic Microsurgery and Beyond. *Journal of Gastrointestinal Oncology* 2015; 6(3): 296–306. <http://www.pubmedcentral.nih.gov/articlerender.fcgi?artid=4397248&tool=pmcentrez&rendertype=abstract>
- Atallah S, Albert M, Larach S*: Transanal minimally invasive surgery: A giant leap forward. *Surgical Endoscopy* 2010; 24(9): 2200–2205.
- Baatrup G, et al.*: Rectal adenocarcinoma and transanal endoscopic microsurgery. Diagnostic challenges, indications and short term results in 142 consecutive patients. *International Journal of Colorectal Disease* 2007; 22(11): 1347–52.
- Barendse RM, et al.*: Randomised controlled trial of transanal endoscopic microsurgery versus endoscopic mucosal resection for large rectal adenomas (TREND study). *Gut* 2018; 67(5): 837–46.
- Basuroy R, et al.*: The investigation and management of rectal neuroendocrine tumours – Review article. *Alimentary Pharmacology & Therapeutics* 2016; 44(4): 332–45.
- Clancy C, et al.*: Transanal endoscopic microsurgery versus standard transanal excision for the removal of rectal neoplasms: A systematic review and meta-analysis. *Diseases of the Colon and Rectum* 2015; 58(2): 254–61.
- D'Ambrosio G, et al.*: Minimally invasive treatment of rectovaginal fistula. *Surgical Endoscopy* 2012; 26(2): 546–50.
- Andreseth BH, et al.*: Postoperative morbidity and recurrence after local excision of rectal adenomas and rectal cancer by transanal endoscopic microsurgery. *Colorectal Disease: The Official Journal of the Association of Coloproctology of Great Britain and Ireland* 2005; 7(2): 133–37.
- Fraenkel M, Kim MK, Faggiano A, Valk GD*: Epidemiology of gastroenteropancreatic neuroendocrine tumours. *Best Practice & Research. Clinical Gastroenterology* 2012; 26(6): 691–703.
- Gagliardi G, Newton TR, Bailey HR*: Local excision of rectal cancer followed by radical surgery because of poor prognostic features does not compromise the long term oncologic outcome. *Colorectal Disease: The Official Journal of the Association of Coloproctology of Great Britain and Ireland* 2013; 15(11): e659–64.
- Halvorsen TB, Seim E*: Degree of differentiation in colorectal adenocarcinomas: A multivariate analysis of the influence on survival. *Journal of Clinical Pathology* 1988; 41(5): 532–37.
- Hitzler MH, Heintz A*: [Single centre study: Results of transanal endoscopic microsurgery of rectal tumors since 2003 vs. results of endoscopic submucosal dissection reported in the literature]. *Zentralblatt für Chirurgie* 2015; 140(6): 645–50.
- Ishii N, et al.*: Endoscopic submucosal dissection and pre-operative assessment with endoscopic ultrasonography for the treatment of rectal carcinoid tumors. *Surgical Endoscopy* 2010; 24(6): 1413–19.
- Jann H, et al.*: Neuroendocrine tumors of midgut and hindgut origin: tumor-node-metastasis classification determines clinical outcome. *Cancer* 2011; 117(15): 3332–41.
- Kikuchi R, et al.*: Management of early invasive colorectal cancer. Risk of recurrence and clinical guidelines. *Diseases of the Colon and Rectum* 1995; 38(12): 1286–95.
- Kim HR, et al.*: Transanal endoscopic microsurgery for the treatment of well-differentiated rectal neuroendocrine tumors. *Journal of the Korean Society of Coloproctology* 2012; 28(4): 201–4.
- Kinoshita T, et al.*: Transanal endoscopic microsurgery in the treatment of rectal carcinoid tumor. *Surgical Endoscopy* 2007; 21(6): 970–74.
- Kunitake H, Abbas MA*: Transanal endoscopic microsurgery for rectal tumors: A review. *The Permanent Journal* 2012; 16(2): 45–50.
- Lin G-L, et al.*: Local resection for early rectal tumours: Comparative study of Transanal Endoscopic Microsurgery (TEM) versus posterior trans-sphincteric approach (Mason's operation). *Asian Journal of Surgery* 2006; 29(4): 227–32.
- Marques C, Frederico S, et al.*: Postoperative complications in the treatment of rectal neoplasia by transanal endoscopic microsurgery: A prospective study of risk factors and time course. *International Journal of Colorectal Disease* 2016; 31(4): 833–41.
- Miettinen M, Lasota J*: Gastrointestinal stromal tumors: Pathology and prognosis at different sites. *Seminars in Diagnostic Pathology* 2006; 23(2): 70–83.
- Nagy A*: Transanal endoscopic müttét (TEM sec Buess). In: Horváth ÖP, Kiss J: *Littmann Sebészeti műtéttan*, Medicina, 2014.
- Nascimbeni R, Burgart LJ, Nivatvongs S, Larson DR*: Risk of lymph node metastasis in T1 carcinoma of the colon and rectum. *Diseases of the Colon and Rectum* 2002; 45(2): 200–206.
- Ortenzi M, et al.*: Transanal endoscopic microsurgery as optimal option in treatment of rare rectal lesions: A single centre experience. *World Journal of Gastrointestinal Endoscopy* 2016; 8(17): 623–27.
- Penna M, et al.*: Transanal Total Mesorectal Excision: International registry results of the first 720 cases. *Annals of Surgery* 2017; 266(1): 111–117.
- Ploekinger U, Kloepfel G, Wiedenmann B, Lohmann R*: The German NET-Registry: An audit on the diagnosis and therapy of neuroendocrine tumors. *Neuroendocrinology* 2009; 90(4): 349–63.
- Quirke P, et al.*: Quality assurance in pathology in colorectal cancer screening and diagnosis – European recommendations. *Virchows Archiv: An International Journal of Pathology* 2011; 458(1): 1–19.

- Rackley TP, et al.*: Transanal local excision for patients with rectal cancer: Can radiation compensate for what is perceived as a nondefinitive surgical approach? *Diseases of the Colon and Rectum* 2016; 59(3): 173–78.
- Seva-Pereira G, Trombeta VL, Capochim Romagnolo LG*: Transanal Minimally Invasive Surgery (TAMIS) using a new disposable device: Our initial experience. *Techniques in Coloproctology* 2014; 18(4): 393–97.
- Sneider E, Maykel J*: Management of anastomotic leak after low anterior resection with Transanal Endoscopic Microsurgical (TEM) debridement and repair. *Journal of Surgical Case Reports* 2012; 2012(9): 1.
- Sohn B, et al.*: Predictive factors for lymph node metastasis and prognostic factors for survival in rectal neuroendocrine tumors. *Journal of Gastrointestinal Surgery : Official Journal of the Society for Surgery of the Alimentary Tract* 2017; 21(12): 2066–74.
- Sohn DK, et al.*: Selection of cap size in endoscopic submucosal resection with cap aspiration for rectal carcinoid tumors. *Journal of Laparoendoscopic & Advanced Surgical Techniques. Part A* 2008; 18(6): 815–18.
- Stipa F, et al.*: Outcomes for early rectal cancer managed with Transanal Endoscopic Microsurgery: A 5-year follow-up study. *Surgical Endoscopy* 2006; 20(4): 541–45.
- Teunissen JJM, Kwekkeboom DJ, Valkema R, Krenning EP*: Nuclear medicine techniques for the imaging and treatment of neuroendocrine tumours. *Endocrine-related Cancer* 2011; 18 Suppl 1: S27–51.
- Ueno H, et al.*: Risk factors for an adverse outcome in early invasive colorectal carcinoma. *Gastroenterology* 2004; 127(2): 385–94.
- Watanabe T, et al.*: Japanese Society for Cancer of the Colon and Rectum (JSCCR) Guidelines 2010 for the treatment of colorectal cancer. *International Journal of Clinical Oncology* 2012; 17(1): 1–29.
- Zhou R, Orkin BA*: Repair of a colonoscopic perforation of the rectum with Transanal Endoscopic Microsurgery. *Techniques in Coloproctology* 2016; 20(10): 721–23.

12. Appendix

COLORECTALIS CARCINOMA – LOCALIS EXCISIO Patológiai Pro Forma lelet

Makroszkópos leírás

Specimen típusa:

Polypectomia
Endoszkópos mucosalis rezekció (EMR)
Endoszkópos submucosalis disszekció (ESD)
Transzanal endoszkópos mikrosebészeti excisio (TEM, TAMIS, TEO stb.)
Egyéb:

A tumor helye:

Rectum

Specimen mérete (amennyiben fragmentálódott, megközelítőleges mérete):

Laesio mérete:**Polyp típusa** (ha jelen van):

Nyeles
Szesszilis

Mikroszkópos leírás

A tumor szövettani típusa:

(WHO): Adenocarcinoma
(NOS)
Mucinózus adenocarcinoma (több mint 50% mucinózus)
Pecsétygyűrűsejtes adenocarcinoma (több mint 50% pecsétygyűrűsejt)
Medulláris carcinoma
Serrated adenocarcinoma
Cribriform comedo típusú adenocarcinoma
Micropapillaris adenocarcinoma

Malignitási fok (grade):

Nem alkalmazható
Jól differenciált / Grade 1
Közepesen differenciált / Grade 2
Gyengén differenciált / Grade 3

Az invázió mélysége:

Submucosa (pT1)
Muscularis propria (pT2)
Muscularis proprián túl (pT3)

pT1 tumorok esetén:

Invazív tumor muscularis mucosae-n túli mélységi terjedése: μm

Invazív tumor („invazív front”) szélessége: mm

Haggitt-szint (polypoid/nyeles tumorok esetén): 1 / 2 / 3 / 4 / nem meghatározható

Kikuchi-szint (szesszilis tumorok esetén): sm1 / sm2 / sm3 / nem meghatározható

Nyirokér/kisér invázió (L):

Nincs (L0)

Jelen van (L1),

Amennyiben jelen van, legmélyebb szintje: intramuralis vagy extramuralis

Véna/nagyér invázió (V):

Nincs (V0)

Jelen van (V1)

Amennyiben jelen van, legmélyebb szintje: intramuralis vagy extramuralis

Perineuralis invázió (Pn):

Nincs (Pn0)

Jelen van (Pn1)

Neoadjuváns terápiában részesült:

Igen

Nem

Neoadjuváns terápiára adott válasz; módosított Ryan-tumor regressziós score:

Nincs reziduális tumorsejt (TRS 0)

Residuális tumorsejtek egyesével vagy néhány kisebb csoportot alkotva (TRS 1)

Residuális tumor nyilvánvaló regresszió jelével (TRS 2)

Extenzív reziduális tumor; minimális regresszió vagy regresszió nem látható (TRS 3)

Adenoma:

Nincs

Jelen van

Reszekciós szélek érintettsége:

Laterális szél

Mélységi szél: mm

„Mismatch repair” immunhisztokémia:

Készült: Igen / Nem

Eredmény: Normál / Kóros

Összegzés:

Komplett excisio >1 mm minden reszekciós szélnél – R0

R1 (mikroszkóposan érintett reszekciós szél)

R2 Nem meghatározható

Patológiai stádiumbeosztás (TNM 8. kiadás alapján): pT, (pN), L, V, Pn, R

Megjegyzések: