

Egy ritka sérvtípus kétszeri megjelenése klinikánkon

A rare type of hernia seen twice in our department

ILLÉS KRISTÓF[®], TAMÁS JUDIT, PEKLI DAMJÁN, SZLÁVIK REZSŐ, KOKAS BÁLINT, SZIJÁRTÓ ATTILA

Semmelweis Egyetem, I. sz. Sebészeti Klinika, Budapest (intézetvezető: dr. Szijártó Attila)

Esetismertetések: 66 éves nő vizsgálatai irreponibilis fájdalmas inguinalis terime miatt kezdődtek. Ultrahangvizsgálat során a panaszok hátterében femoralis sérvben kizárt gangraenás appendix vermiformis igazolódott. Inguinalis metszésből appendectomiát és hernioplasticát végeztünk. Posztoperatív szövödménye nem volt, szövettana appendicitist igazolt. Pár héttel később egy 76 éves, több társbetegséggel rendelkező férfi fájdalmas, sercegő gangraenás, jobb inguinalis terime miatt került átvételre. CT-vizsgálat femoralis sérvbe kizárt abscedáló appendix vermiformist ábrázolt. Inguinalis metszésből, illetve alsó median laparotomiából a fégnyűlványt a hasüregbe reponáltuk, majd appendectomia és inguinalis necrectomia történt. Posztoperatív adhéziós ileus és hasfali disruptio miatt egy alkalommal reoperáltuk, adhaesiolyist és hasfali resuturát végeztünk. Ezt követően lágyéki sebén negatív nyomásos sebkezelést alkalmaztunk, a beteget a 22. napon otthonába bocsájtottuk. Az appendix szövettana low grade mucinosus neoplasiát igazolt. *Megbeszélés:* A femoralis sérvbe szorult appendix vermiformis de Garengéot-sérvként ismeretes, extrém ritka incidenciájú sérvtípus, ennél is ritkább az appendix mucinosus neoplasiájával szövődő variánsa. E sérv klinikai megjelenése széles spektrumon mozoghat, pontos preoperatív diagnózisa CT-vizsgálat nélkül kifejezetten nehéz. A műtéti megoldásra többféle lehetőség választható, mely nagyban függ az esetleges komplikációktól, a rendelkezésre álló eszközöktől, az intraoperatív lelettől, valamint az operáló sebész jártasságától.

Kulcsszavak: sérv, appendicitis, neoplasia, laparotomia, laparoscopia

Case reports: a 66-year old woman was admitted to our Department due to a painful inguinal lump. During examinations an incarcerated femoral hernia was found with an inflamed vermiform appendix inside the hernial sac. Appendectomy and femoral hernioplasty was performed from inguinal approach. The patient was discharged home without complications. Pathological examinations of the specimen showed signs of acute appendicitis. A few weeks later a 76-year-old man with severe comorbidities was admitted to our unit due to painful gangraenous inguinal skin lesion. CT scan showed an incarcerated femoral hernia containing the appendix with subcutaneous abscess. Appendectomy, hernioplasty, and inguinal necrosectomy was performed from an inguinal and low median approach. Another operation was necessary due to postoperative obstruction and subcutaneous dehiscence. After intraabdominal adhaesiolysis and abdominal wall reconstruction negative pressure wound therapy was applied to the inguinal wound, the patient was discharged 22 days after the primary operation. Pathological examinations of the appendix showed low grade mucinous neoplasm. *Discussion:* The femoral hernia containing the appendix is called de Garengéot's hernia and is one of the rarest types of inguino-femoral hernias. The clinicopathology of this type of hernia can cover a wide range of symptoms. The definitive preoperative diagnosis is relatively difficult to find without a CT-scan. The surgical approach and treatment depends on the manifestation, clinical findings and on the available equipment and the expertise of the surgeon.

Keywords: hernia, appendicitis, neoplasm, laparotomy, laparoscopy

Beérkezett: 2020. szeptember 1.; *elfogadva:* 2020. október 19.

Bevezetés

Az inguinalis és femoralis sérvök ritka és a műtét előtti kivizsgálás során nehezen felismerhető változata, amikor a sérvtartalom az appendix vermiformist is tartalmazza. Az ilyen inguinalis sérvet Amyand-féle sérvként,¹ a femoralis

változatát pedig de Garengéot-sérvként² ismeri a szakirodalom.

Kialakulásukat tekintve többféle hipotézis létezik, a pontos patofiziológia nem tisztázott, valamint több esetben a rutinszerűen használt diagnosztikus módszerek sem ele-

[®]Levelezési cím/Corr. address: Dr. Illés Kristóf, Semmelweis Egyetem, I. sz. Sebészeti Klinika, 1082 Budapest Üllői u. 78.,
Tel.: +36 20 825 89 02, E-mail: illes.kristof@med.semmelweis-univ.hu

gendők, hogy az ilyen típusú sérvek ne intraoperatív leletként kerüljenek felfedezésre.

Esetismertetésünkben két betegünket mutatjuk be, akiknél De Garengeot-hernia miatt végeztünk sürgős műtétet.

I. Esetismertetés

66 éves nőbeteg járóbetegeként érkezett ambulanciánkra előző nap székelés során kialakult inguinalis tájéki fájdalom miatt. A beteg széklethabitus-változást, lázat vagy egyéb más tünetet nem panasztolt, anamnézisében érdemi megbetegedés nem szerepelt. Fizikális vizsgálattal a Poupart-szalagtól disztálisan, típusos helyen egy mogyorónyi nagyságú, nyomásérzékeny, műfogással sem reponálható femoralis sérvet tapintottunk békés környezetben. Ultrahang- (UH) vizsgálat során egy közel 2 cm-es, mesenterialis zsírszövetet és folyadékot tartalmazó sérvet írtak le, melynek részben kapujában, részben a tömlőjében elhelyezkedve egy immobilis vékonybélkacsnak megfelelő képlet ábrázolódott. A sérvtartalomban color Dopplerrel vizsgálva nem mutatkozott érdemi vérkeringés (1. ábra). A beteg laborleleteiben minimálisan a normális tartomány feletti fehérvérsejtszámon (10,37 G/l) kívül más kórjelző eltérés nem mutatkozott. A fentieket figyelembe véve betegünket rövid előkészítést követően sürgősséggel megoperáltuk. Inguinalis metszésből behatolva a sérvtömlőt megnyitva észleltük, hogy mesenterialis zsírszövet mellett a sérvtartalmat az elhaltak imponáló serosájú appendix vermiformis alkotta. Az appendix előemelését követően lege artis appendectomiát végeztünk kettős csonkbuktatással, majd a coecumot visszahelyeztük a hasüregbe, a sérvtömlőt pedig reszekáltuk. A peritoneumot dohányzacskószerűen zártuk, majd femoralis hemioplasticát végeztünk Fabricius szerint.

Szövettani elemzése alapján az appendix falszerkezete ép volt, serosai felszíne, illetve subserosus rétege mutatott elsősorban akut gyulladásos jeleket, míg a sérvtömlő anyagában pangásos jelek mutatkoztak normális kötőszövetben.

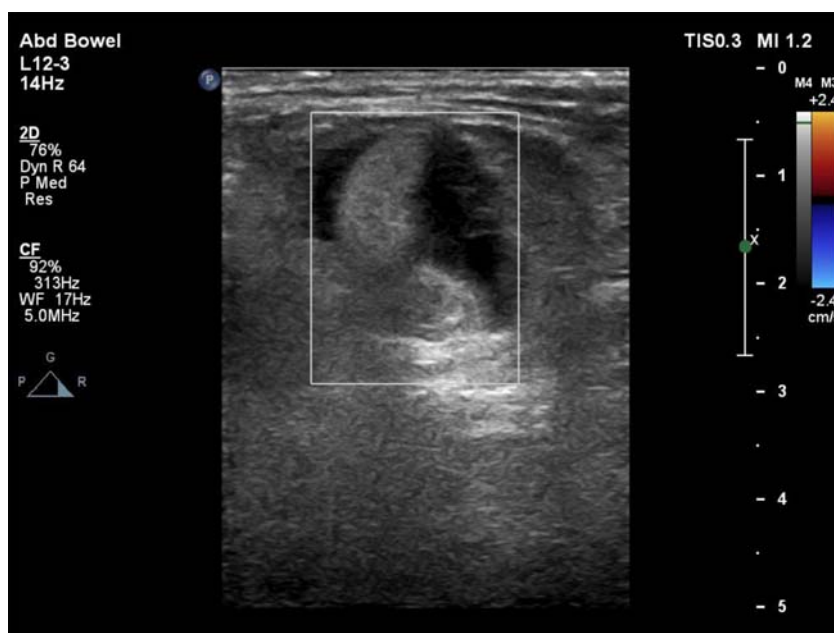
A beteg a műtét utáni második napon, jó általános állapotban, rendezett bélműködéssel hagyta el Klinikánkat. Kontrollvizsgálatok során szövődményre utaló jelet nem észleltünk, jelenleg is panaszmentes.

II. Esetismertetés

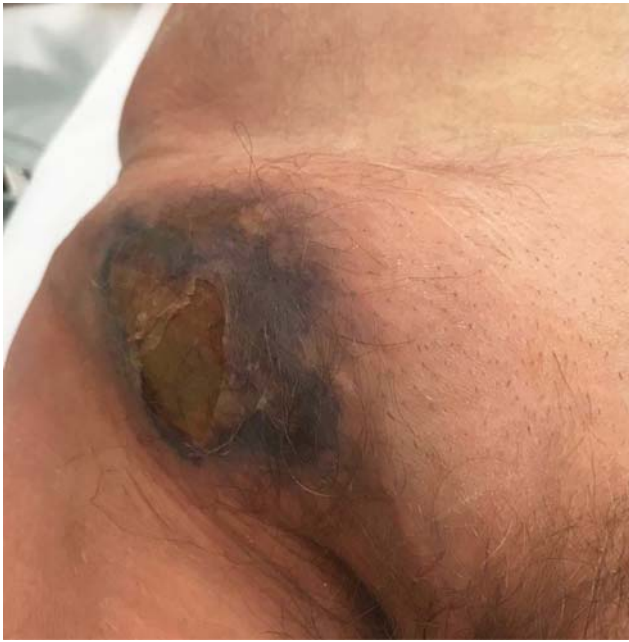76 éves férfi anamnéziséből benignus prosztatata hiperplázia miatt történt transurethralis műtét, gyomorfekély és súlyos krónikus obstruktív tüdőbetegség (COPD) emelendő ki. Pneumónia miatt hospitalizálták, kezelése során panasztolta jobb lágyéktájéki fájdalmas duzzanatot. Sebészeti konzíliuma során jobb inguinfemorális lokalizációban gangrénás, sercegő, duzzadt, fájdalmas terimét találtunk, mely tünetek mérsékelten emelkedett gyulladásos paraméterekkel társultak (2. ábra). Hasa a vizsgálatunkkor puha, betapintható volt, enyhe meteorismuson kívül más kóros eltérést nem észleltünk.

Tekintettel a fizikális státusra, CT-vizsgálatot kértünk, melynek leírása alapján a fent ismertetett konglomerátum hátterében egy inguinalisan kizárt abscedáló appendix ábrázolódott, a comb felső harmadában subcutan lágyrészekbe terjedő gázzárványokkal (3. ábra). A beteg súlyos krónikus tüdőbetegségére és oxigénigényére tekintettel a műtétet megelőzően intenzív osztályos felvételét kértük, majd előkészítését követően megoperáltuk.

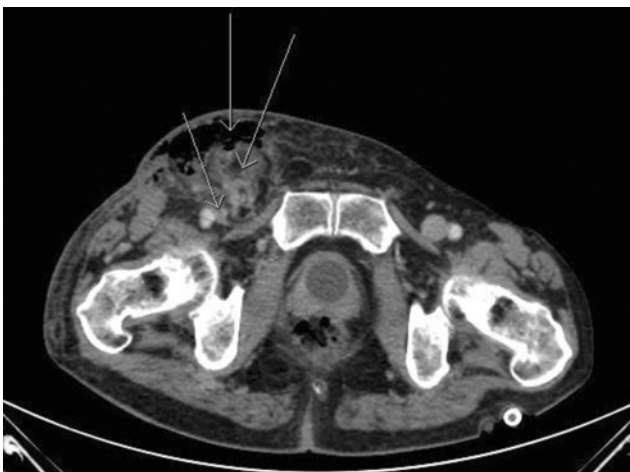A műtét során inguinalis feltárásból – a radiológiai lelettel ellentétben – egy femoralis sérvtömlőbe kizáródott, abscedáló appendixet találtunk. A leszorítási gyűrű felszabadítása után az appendixet a hasba visszahúzza alsó me-



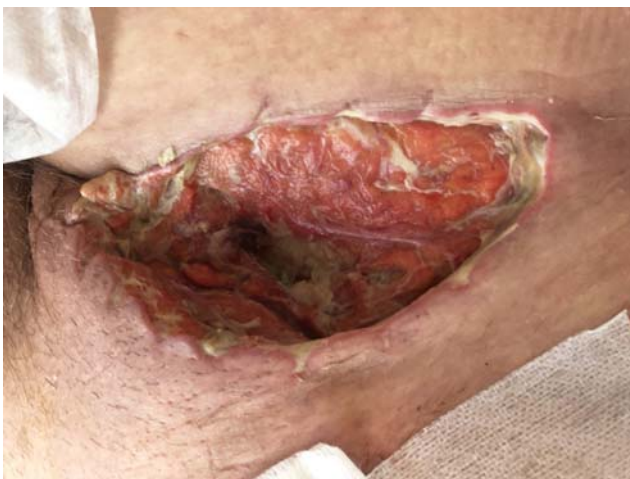1. ábra. I. eset: Kizáródott sérvtömlőben appendix vermiformis UH-képe, Doppler-jel nélkül



2. ábra. II. eset: Kizárt femoralis hernia, inguino-femorális nekrozis



3. ábra. II. eset: Kizárt femoralis hernia. Nyilak balról jobbra: komprimált v. femoralis, subcutan emphysema, appendix



4. ábra. II. eset: Necrectomia utáni állapot

dian laparotomiából lege artis appendectomiát végeztünk. A hasüreg zárása után, femoralis hernioplasticát és a subcutan nekrozis kimetszését végeztük, a sebet ezt követően nyitva kezeltük (4. ábra). A posztoperatív szakban egy napig intenzív megfigyelést igényelt, majd ezt követően pulmonológián folytatódott kezelése, ahol az 5. posztoperatív napon jelentkező passzázszavar miatt CT-vizsgálatot végeztek. A CT vékonybél ileust és hasfali sebszétválást ábrázolt. Sürgősséggel reoperáltuk, mely során adhaesiolyist és hasfali resuturát végeztünk. Ezt követően szövödménye nem jelentkezett, jobb oldali inguino-femorális sebén negatív nyomásos sebkezelést (NPWT: negative pressure wound therapy) alkalmaztunk, majd szekunder suturát végeztünk. Emissziójára az első műtétet követően 22 nappal került sor, további ambuláns sebészeti kontrollokon nem jelent meg. Szövettani vizsgálata alapján az appendix low grade mucinosus neoplasiájára derült fény, illetve a mikro- és makroszkópos vizsgálat alapján a műtét során talált abscessust a specimentől függetlenül írták le, appendixperforációra utaló jelet nem találtak. A reszekció az épbén történt, illetve nem merült fel intraoperatív mucin disszemináció, így további műtéti beavatkozást a tumor ellenére nem tartottunk szükségesnek. A szövettanra tekintettel kért onkológiai konzílium a komplex képalkotó kivizsgálást követően további onkológiai kezelést nem indikált.

Diszkusszió

A femoralis sérv a lágyéktáji sérvek már önmagában is ritka fajtája, mely a hasfali sérvek közel 3%-át teszi ki, és főleg idősebb nőkben jelenik meg. A femoralis sérvbe kizáródott appendix vermiformis irodalmi ritkaságnak számít, egyes hivatkozások szerint gyakorisága nem éri el az 1%-ot a combservék között.³ Ahogy a fenti két példa kapcsán is láthatjuk, klinikai megjelenése széles tüneti spektrumon mozoghat, a pontos diagnózis még fejlett képalkotó eljárásokkal is téves lehet, ami hozzájárul az ilyen típusú sérvek intraoperatív diagnózisához.

A többfajta patomechanizmus-hipotézis közül kiemelendő a „hernia first” elmélet, mely alapján a sérvgyűrű általi leszorításos trauma és ischaemia idézi elő az appendix gyulladását. Az „inflammation first” elmélet szerint a gyulladt appendixet a szervezet a hasüregen kívülre tolja, vagy a gyulladás miatti következményes regionális oedema miatt migrál az appendix a már meglévő sérvtömlőbe. Mindezek mellett egyes esetismertetések alapján a fenomén kialakulásának valószínűségét növelheti a megnagyobbodott vagy kissé caudalisabb elhelyezkedésű, esetleg a szokottnál mobilisabb coecum, valamint bizonyos fokú malrotatio is.⁴ Az általunk ismertett esetekben a szövettani analízis során az appendix felszínén perforáció, vagy a falszerkezet egészét érintő gyulladást jelek nem kerültek leírásra, így a kialakulás tekintetében a fentiek alapján valószínűbbnek tűnik a „hernia first” hipotézis.

Tovább színezi a képet a második beteg eseténél a patológiai vizsgálat során igazolódott mucinosus neoplasia.

A De Garengoet-sérvbe incarcerált mucinosus appendix neoplasia a szakirodalomban csak alig pár kazuisztikában jelenik meg.⁵ E kórkép előrehaladottabb formáinak optimális kezelése vita tárgyát képezi, felmerülhet további komplettáló hemicolecotomia, lymphadenectomia és akár peritonectomiával kombinált magas hőmérsékletű intra-peritonealis kemoterápia (HIPEC) is.^{6,7} Esetünkben low grade mucinosus neoplasiát találtunk, amelyet mucinszóródásra utaló jel nélkül reszekáltunk további kiterjesztett reszekció mellőzésével, utólagosan igazolt negatív reszekciós szélekkel. Ez a stratégia megfelel a The American Society of Colon & Rectal Surgeons ajánlásának.⁸ Ugyanakkor a fenti ajánlás értelmében pozitív reszekciós szél esetén sem javasolt az egyébként az appendix malignus betegségei esetében elfogadott jobb hemicolecotomia a betegség kiújulásának alacsony aránya miatt. Sajnos a beteg az emissziót követően látóterünkől kikerült, így további követésére, így az első két évben 4–6 hónaponkénti, majd az ötödik évig évente esedékes staging képalkotó vizsgálatok (CT vagy MR) elvégzésére nem nyílt lehetőségünk.

Magyarországon a panaszos sérvek kivizsgálása többnyire a fizikális és UH-vizsgálattal kezdődik, míg tőlünk nyugatabbra fekvő országokban egyre inkább elterjedt a CT mint elsődlegesen választott képalkotó eljárás a sérvtartalom és az esetleges szövödmények pontosabb megítélésének lehetőségére.⁹ A szövödménymentes De Garengoet-sérv pontos diagnosztikája tekintetében az egyszerű fizikális vizsgálat és az ultrahang elégtelennek bizonyulhat, viszont a műtéti indikáció felállításához elegendő. A fentebb ismertetett két eset közül előbbiben az egyértelmű klinikumra való tekintettel a sérvtartalom keringésének megítélése céljából készült UH-vizsgálaton kívül egyéb képalkotó eljárást nem alkalmaztunk, míg utóbbinál a kiterjedt gangraenás folyamat miatt CT-t kértünk a gyulladás eredetének megállapítása és a pontos műtéti terv felállítása érdekében. Az irodalomban a leggyakrabban használt képalkotó vizsgálat, az ultrahang mellett több kazuisztikában is fellelhető, hogy a szövödményesnek tűnő esetekben azonnal CT- vagy MR-vizsgálatot kértek, ami egyértelműen leírta a sérvbe szorult appendixet, ezáltal segítve a műtéti tervezést.¹⁰

A jelenség kezelésére nincs gold standard műtéti megközelítés, az irodalomban fellelhető megoldások többnyire az intraoperatív lelet, valamint a preoperatív diagnózis viszonyáról tanúskodnak. Klinikánkon mindkétszer nyitott hernioplasticát végeztünk, előbbi esetben a herniotomiát követően hajtottuk végre az appendectomiát, míg másodikban bemutatott betegünkénél a morbid intraoperatív lelet okán a megfelelő hasüregi exploratio céljából az appendixet a femoralis defektus zárását követően alsó median laparotomiából távolítottuk el. Az irodalom áttekintését követően a képalkotó eljárások által igazoltan békés appendix esetén a laparoscopos megközelítések tűnnek a leginkább korszerűnek, mely során a hernioplastica (TAPP vagy TEP) és egyúttal az appendectomia is elvégezhető minimálinvazív sebészeti behatolásból.^{3,11} Az inguinalis behatolásból végzett teljes beavatkozás azonban még így is a leginkább el-

terjedt, valószínűleg a kizáródással egyidejűleg jelentkező appendicitis és az esetleges egyéb széptikus komplikációk gyors elláthatóságának és megelőzésének céljából.³ Az irodalomban egyetértés van azt illetően, hogy amennyiben felmerül a műtéti sebfertőzés lehetősége, háló behelyezése kontraindikált. Továbbá figyelemre méltó az esetek azon csoportja, melyekben a femoralis defektus zárását követően laparoscopos appendectomiát végeztek az inguinalis metszés potenciális fertőzésének elkerülése céljából.^{12,13}

Következtetések

A De Garengoet-sérv extrém ritka incidenciájú sérvtípus, melynek klinikai megjelenése széles spektrumon mozoghat, pontos preoperatív diagnózisa CT-vizsgálat nélkül kifejezetten nehéz. Így amennyiben UH-vizsgálattal felmerül a De Garengoet-sérv lehetősége, következő diagnosztikus lépcsőben CT-vizsgálat javasolt az adekvát műtéti tervezés céljából. A műtéti megoldásra többféle lehetőség áll rendelkezésre, a választás nagyban függ az esetleges komplikációktól, a rendelkezésre álló eszközöktől, az intraoperatív lelettől, valamint az operáló sebész jártasságától. A műtét után ebben az esetben is figyelmet érdemel a féregnyúlvány végleges szövettani eredménye, mely kevésbé szerencsés esetben további beavatkozásokat tehet szükségessé.

Irodalomjegyzék

- ¹ Patoulias D, Kalogirou M, Patoulias I: Amyand's hernia: an up-to-date review of the literature. *Acta Medica (Hradec Kralove)* 2017; 60: 131–134.
- ² Akopian G, Alexander M: De Garengoet hernia: appendicitis within a femoral hernia. *Am Surg* 2005; 71: 526–527.
- ³ Linder S, Linder G, Mansson C: Treatment of De Garengoet's hernia: a meta-analysis. *Hernia* 2019; 23: 131–141.
- ⁴ Salkade PR, Chung AYY, Law YM: De Garengoet's hernia: an unusual right groin mass due to acute appendicitis in an incarcerated femoral hernia. *Hong Kong Med J* 2012; 18: 442–445.
- ⁵ Nayak IN: Malignant mucocele of the appendix in a femoral hernia. *Postgrad Med J* 1974; 50: 246–249.
- ⁶ Turaga KK, Pappas S, Gamblin TC: Right hemicolecotomy for mucinous adenocarcinoma of the appendix: just right or too much? *Ann Surg Oncol* 2013; 20: 1063–1067.
- ⁷ Bijelic L, Kumar AS, Stuart OA, Sugarbaker PH: Systemic chemotherapy prior to cytoreductive surgery and hipec for carcinomatosis from appendix cancer: Impact on perioperative outcomes and short-term survival. *Gastroenterol Res Pract* 2012; 2012: 163284.
- ⁸ Glasgow SC, Gaertner W, Stewart D, Davids J, Alavi K, Paquette IM, Steele SR, Feingold DL: The American Society of Colon and Rectal Surgeons, Clinical Practice Guidelines for the Management of Appendiceal Neoplasms. *Dis Colon Rectum* 2019; 62: 1425–1438.

- ⁹ Kalles V, Mekras A, Mekras D, Papapanagiotou I, Al-Harethee W, Sotiropoulos G, Liakou P, Kastania A, Piperos T, Mariolis-Sapsakos T: De Garengeot's hernia: a comprehensive review. *Hernia* 2013; 17: 177–182.
- ¹⁰ Ying L, Yahng JJ: The rare case of De Garengeot hernia: femoral hernia containing perforated appendicitis. *J Surg Case Rep* 2019; 11: rjz287.
- ¹¹ Comman A, Gaetzschnann P, Hanner T, Behrend M: De Garengeot hernia: transabdominal preperitoneal hernia repair and appendectomy. *JSLs* 2007; 11: 496–501.
- ¹² Klipfel A, Venkatasamy A, Nicolai C, Roedlich MN, Veillon F, Brigand C, Rohr S, Romain B: Surgical management of a De Garengeot's hernia using a biologic mesh: A case report and review of literature. *Int J Surg Case Rep* 2017; 39: 273–275.
- ¹³ Ramsingh J, Ali A, Cameron C, Al-Ani A, Hodnett R, Chorushy C: De Garengeot's hernia: diagnosis and surgical management of a rare type of femoral hernia. *J Surg Case Rep* 2014; 2014: rju008.

L. HORVÁTH KATALIN: „AZ UTOLSÓ MONDATTAL KEZDD!”
KULKA FRIGYES EGY RENDKÍVÜLI GYÓGYÍTÓ EMLÉKÉRE

„Minden szörnyűséget el lehet viselni,
 ha az embernek máson kell segítenie.”
 (Kulka Frigyes)

A szike Paganinije • A tudós • Az iskolateremtő rektor • A magyar sebészet nagykövete • Az együttérző ember • Pályatársak emlékezései • Orvosképzés, műhelyek – anno és napjainkban • A Covid-19 éve • Az egészségügy múltja, jelene és jövője • 40 interjú • 200 fotó, dokumentum • 28 melléklet

Exkluzív, díszdobozos kiadvány, gyönyörű karácsonyi ajándék.
 Minden orvos, egészségügyi dolgozó polcán ott a helye!

KERESSE A KÖTET MÁSODIK KIADÁSÁT A KÖNYVESBOLTOKBAN
 VAGY A KIADÓ HONLAPJÁN (www.napkut.hu).

A cikk a Creative Commons Attribution 4.0 International License (<https://creativecommons.org/licenses/by/4.0/>) feltételei szerint publikált Open Access közlemény, melynek szellemében a cikk bármilyen médiumban szabadon felhasználható, megosztható és újraközölhető, feltéve, hogy az eredeti szerző és a közlés helye, illetve a CC License linkje és az esetlegesen végrehajtott módosítások feltüntetésre kerülnek. (SID_1)