

Hepatocellularis carcinoma sebészeti onkológiája

KUPCSULIK PÉTER DR.

Semmelweis Egyetem, Általános Orvostudományi Kar, I. Sebészeti Klinika, Budapest

A hepatocellularis carcinoma (HCC) gyakorisága világszerte növekszik. Hazánkban évente körülbelül 600 új esettel lehetne számolni, de a rendelkezésre álló adatok szerint ennél sokkal kevesebb jut a hepatológiai gondozás rendszerébe. A sorafenib megjelenése és az ablatív kezelések terjedése mellett a legjobb eredmények a sebészi módszerektől várhatók. Az orthotopicus májátültetés (OTLX) szelektált korai HCC-esetekben igen biztató eredményeket ígér ugyan, de a hazai transzplantációs kapacitás és az észlelt HCC-esetek stádiuma kizárja, hogy az OTLX legyen az egyedüli megoldás. A sebészi reszekciót a funkcionális májtérfogat határozza meg. A ballebens-reszekciót a betegek többnyire jól tűrik. A jobb lebeny tumorai a portafőtörzs okklúziója után – megfelelő bal oldali regeneráció esetén – cirrhoticus májban is reszekálhatók. Az intraoperatív prekondicionálás jelentősen csökkenteni képes az ischaemiás-reperfüziós károsodást jelző faktorok szérumszintjét és a műteti kockázatot. A Semmelweis Egyetem I. Sebészeti Klinikáján 1996–2009 között operált 2167 májtumor között 254 HCC fordult elő. Kétszáztizennyegyetben történt radikális műtét, ez 82,7%-os reszekciós rátának felel meg. Világszerte elterjedőben van a laparoszkópos májreszekció, amely kisebb műteti megterhelést jelent, mint a nyitott műtét, ezért cirrhoticus máj esetében a javallat fokozottan érvényes. *Orv. Hetil.*, 2010, 37, 1483–1487.

Kulcsszavak: májcirrhosis, HCC, regeneráció, sebészi reszekció, prekondicionálás

Surgical oncology of hepatocellular carcinoma (HCC)

Incidence of hepatocellular carcinoma (HCC) increases worldwide. 600 new cases may occur in Hungary yearly, but statistical data show much less patients seen by hepatological care units. Despite of new drug sorafenib or ablative techniques, surgical methods remain the most effective treatment of HCC. Results of orthotopic liver transplantation (OTLX) in selected HCC cases have been becoming promising lately. Hungarian transplant capacity and HCC stadium levels in the majority of diagnosed cases exclude OTLX for all patients. Surgical resection is determined by the functional liver remnant (FLR). Cirrhotic patients tolerate left lateral segmentectomy. Tumors of the right lobe after occlusion of right main portal branch – if left lobe regeneration is satisfying – might be resected even in cirrhotic liver. Intra-operative preconditioning significantly diminishes serum levels of ischemia-reperfusion markers and operative risk. At 1st Dept. of Surgery of Semmelweis University, 2167 liver tumors were operated between 1996 and 2009, including 254 HCC cases. Radical resection was performed in 211 (82.7% resection rate). Laparoscopic liver resection is becoming popular all over the world, representing less surgical injury compared to open procedure. Indication of minimal invasive liver resection is therefore specifically important in cirrhotic patients. *Orv. Hetil.*, 2010, 37, 1483–1487.

Keywords: liver cirrhosis, hepatocellular carcinoma, liver regeneration, surgical resection, preconditioning

(Beérkezett: 2010. április 20.; elfogadva: 2010. július 15.)

A hepatocellularis carcinoma (HCC) a máj rosszindulatú daganatai közül a leggyakoribbnak tekinthető, földrajzi eloszlása szélsőséges. Európában, az Amerikai Egyesült Államokban vagy Ausztráliában 3/100 000 lakos, Afrikában vagy Távols-Keleten 50/100 000 lakos. A magas incidenciájú területeken a betegek átlagéletkora lényegesen alacsonyabb, mint Európában vagy az Amerikai Egyesült Államokban. A távols-keleti, illetve afrikai HCC elsősorban HBV-fertőzéssel, az európai főleg HCV-fertőzéssel függ össze, illetve körülbelül ugyanilyen arányban vírusfertőzés nélküli – többnyire alkoholos eredetű – májcirrhosis talaján alakul ki. Az utóbbi években egyre

gyakoribb az épp májban kialakuló HCC. Egészen bizonyos, hogy különböző ételekben előforduló karcinogén anyagok – ilyen lehet például az aflatoxin – hozzájárulnak a HCC kialakulásához.

A HCC kezelése egyre gyakoribb feladat a hazai orvosi gyakorlat számára is. Kedvező helyzet, amikor viszonylag stabil májműködés mellett kicsiny (3 cm-nél kisebb) HCC-vel találkozunk. Ez az optimális körülmény – amelyben a májátültetés adhatja a legjobb eredményeket – csak nagyon ritkán fordul elő. Ezért a klinikai gyakorlat számára szükséges tudni, hogy a nagyobb gyakorisággal előforduló 3 cm-nél nagyobb vagy multi-

fokális, nem feltétlenül teljes mértékben kompenzált májműködéssel rendelkező beteg sebészi kezelésének milyenek az esélyei. Ezt kívánja vázolni a jelenlegi összefoglalás.

Általános kezelési elvek

A HCC kezelési lehetőségei közül a kemoterápia klaszszikus formái (5-FU, ADM, doxorubicin, cis-platinum) eredményei bizonytalanok, nincs standard kezelés [1]. Az új célzott terápiás kínálat közül a sorafenibre adott daganatválasz feltűnően jobb, mint a korábbi kemoterapeutikumok hatása, de a tumorregresszió viszonylag ritka, a stabil állapot jellemző [2, 3]. Jelenleg a sorafenibet csak minden más módszerrel kezelésre alkalmatlan betegek kaphatják, így tehát a primer kemoterápia mint a HCC-kezelés lehetősége nem merül fel.

A kemoembolizáció, illetve kemoperfúzió eredményei ellentmondásosak, általában az onkológiai felfogás szerint az eredmények nem különösebben jók [4, 5] – paradox módon a sorafenib alkalmazásának feltétele mégis, ha a célzott artériás kemoembolizáció (TACE) nem alkalmazható már a beteg kezelésére.

Az ablatív módszerek a daganat lokális roncsolását jelentik CT- vagy ultrahangvezérelten. Az ablatív módszerek vagy hőhatással, vagy kémiai hatással működnek. A legismertebb az alkoholos roncsolás, illetve a rádiófrekvenciás ablatio [6, 7, 8]. A HCC esetében mindkettő alkalmazható, de ezek kombinációja is szóba jöhet. Általánosságban az ablatív kezelésekre az alábbiak érvényesek:

- bármelyik ablatív módszer jobb, mint a kezelés nélküli kórlefordulás;
- bármelyik kombináció jobb, mint valamelyik ablatív módszer önmagában;
- bármely ablatív módszer, illetve ezek kombinációja rosszabb eredményt ad, mint a sebészi eltávolítás.

Az ablatív kezeléseket egyértelmű javallata áll fenn a transzplantációs várólistán lévő betegeknél, ahol a tumorprogresszió időleges megállítása a cél [9].

A daganatba jutott izotóp, amely az adott terület béta-sugárzásával fejti ki daganatroncsoló hatását (Yttrium-90) új módszer, amelynek tartós eredményeiről nincsenek adatok [10]. Valószínű, hogy hatása nagyjából az ablatív kezeléseivel fog megegyezni. Opcionális alkalmazása jöhet szóba olyan esetekben, amikor a daganat radikális eltávolítása – részben a májfunkció károsodása, részben a tumor multifokális jellege miatt – nem lehetséges.

Sebészeti módszerek

A sebészet egyedül alkalmas a daganat teljes eltávolítására, és ezzel a legjobb eredményeket nyújthatja. A transzplantációs lehetőségekkel más dolgozat foglalkozik, itt annyit érdemes csak megemlíteni, hogy az orthotopicus májtültetés (OTLX) után gyakori a HCC

recidívája [11]. Abban az esetben, ha a májműködés stabil (Pugh-score $\leq 6-8$) és 3 cm-nél kisebb szoliter vagy egy szegmentumra lokalizált elváltozások vannak jelen, a májtültetés kiváló késői eredményeket nyújt [4, 12]. A szelekciós elveket a MELD-score, illetve a Milánói Kritériumok részletezik [12, 13]. Figyelembe kell venni ugyanakkor, hogy ilyen feltételek esetén minden más sebészi jellegű – sőt, akár az ablatív kezelés is – jó eredményeket ad. A várólistán viszont a betegelvezetés aránya akár 40%-ot is elérhet [9], és a donorok száma is korlátot szab az OTLX alkalmazásának.

Foglalkozzunk most azzal, hogy milyen sebészi beavatkozások jöhetnek szóba akkor,

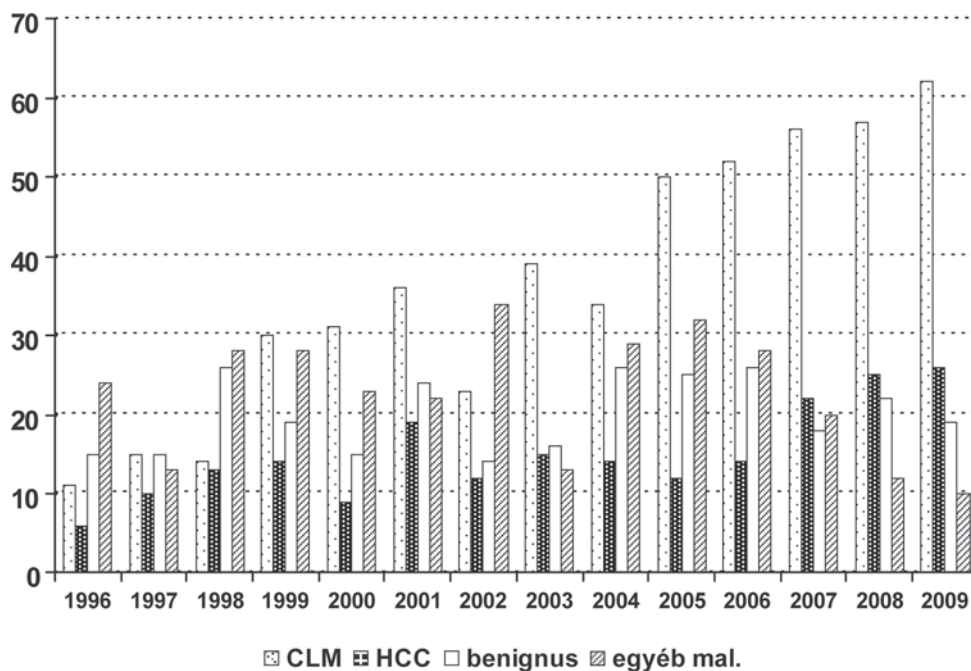
- ha a tumor nagy (>5 cm),
- ha multifokális,
- ha vascularis invázió (vena portae, vena hepatica) van jelen.

A májreszekció célja a tumormentes állapot elérése. Ennek általános feltételei közül mára egyetlen fontos maradt: ez a residualis májtömeg (FLR: functional liver remnant). Ép máj esetén az FLR 25–30%-a a normális májtömegnek. Cirrhosis fennállásakor kiszámíthatatlan a posztoperatív májfunkció, csak bizonytalan becslések, illetve nem általánosan elfogadott módszerek ismertek [6, 14, 15]. Általában 30–40%-os maradék térfogatot tartanak szükségesnek. Ez értelemszerűen nem a máj méretétől függ elsősorban, hanem a meglévő funkcionális kapacitástól. A korábban jelzett bizonytalanság ellenére az indocianzöld (ICG) -kiválasztás és az úgynevezett „50-50 feltétel” bír jelentőséggel a mindennapi gyakorlat számára. Az 50-50%-os határérték a klinikai állapot viszonylag egyszerű laboratóriumi megítélése. Számos nagy májsebészeti centrum alkalmazza ezt [16], így az I. Sebészeti Klinika is. Ha a protrombinérték 50% feletti és a szérumbilirubin-érték $50 \mu\text{mol/L}$ alatti, akkor a májreszekció elvileg lehetséges. Ellenkező esetben nem.

A májreszekció feltételei az alábbiak:

1. R0 reszekció kivitelezhető.
2. A klinikai státusz az 50%-os szabálynak megfelel.
3. Kísérő betegségek kompenzááltak.
4. Nincs extrahepaticus áttét (relatív ellenjavallat).
5. Megfelelő méretű maradék májtömeg (FRL).

Ha a szükséges FLR nem áll rendelkezésre, akkor lehetőség nyílik arra, hogy a kóros oldalt ellátó portafőtörzset műtéti vagy percutan transhepaticus úton elzárjuk. Ez leggyakrabban a jobb portatörzs, hiszen ballebens-tumrok esetében az FLR (jobb lebens) kellő mértékű. A portalis keringésében intakt oldal regenerálódik, a daganatmentes májtömeg nő. A portalis okklúzió után általában 6–8 héttel várható a májtömeg 20–30%-os növelése, amely többnyire elegendő az FLR szükséges méretének eléréséhez [17, 18]. Meglepő módon a cirrhoticus máj is képes regenerációra, így a módszer általában jól használható [5, 19]. Olyankor, ha nem szoliter tumor áll fenn, hanem esetleg mindkét lebens érintett, de a daganatok külön-külön eltávolíthatók, le-



1. ábra | A Semmelweis Egyetem, I. Sebészeti Klinikán 1996–2009 között végzett májreszekciók (n = 1317)
CLM = colorectalis májmetasztázis; HCC = hepatocellularis carcinoma

hetőség nyílik úgynevezett kétlépcsős reszekcióra is, amelynek során első lépésben a majdani meghagyandó lebenyben lévő daganatot távolítjuk el, majd portaelzárás következik a kritikusabb oldalon és ezt követően – ha a regeneráció megfelelő – a jobb lebeny eltávolítására is sor kerülhet [4, 19].

Az 1. ábrán az I. Sebészeti Klinikán operált májdaganatok megoszlása látható. Érzékelhető itt, hogy elsősorban a colorectalis májjáttétek száma növekszik, azonban az utóbbi években a primer hepatocellularis carcinoma aránya is növekvő tendenciát mutat. A Semmelweis Egyetem, I. Sebészeti Klinika anyagában operált 254 HCC-eset közül 211 esetben sikerült radikális reszekciót végezni. A reszekabilitási arány tehát 82,7%.

Az FRL növekedését normális máj esetében átlagosan 14,8%-nak, cirrhoticus máj esetében 11,8%-nak találtuk. Ha a tumoros lebeny célzott kemoterápiájával egészítettük ki a kezelést, a növekmény normális máj esetében 17,2%, cirrhoticus máj esetében 12,2% volt. A műtéti technikához – különösen nagyobb tumorok esetében – hozzátartozik a portalis leszorítás az intraoperatív vérvesztés csökkentésére. Ezt a beavatkozást a cirrhoticus máj kevésbé viseli, mint az ép. Az intraoperatív prekondicionálás – amely a leszorítás előtti rövid idejű ischaemiát, majd újabb perfúziót jelent – javítja a cirrhoticus máj ischaemiaturó képességét. Méréseink szerint a kezelt csoportban a szérumszabadykök (ODFR) szintje alacsonyabb, az antioxidánsok (SH, RP) szintje magasabb. Szignifikánsabban kevesebb a transzfúzióigény és a posztoperatív szövődmények aránya. Kiterjedt tumorok esetén cirrhoticus máj reszekciója során az ischaemiás prekondicionálás (IP) jól használható.

Egyes szerzők szerint a hatalmasra növekvő szoliter HCC önálló klinikai entitás, mert a daganat extrém mérete ellenére a reszekció jó eséllyel elvégezhető [20]. Természetesen a kritikus májtömeg ebben az esetben is érvényes, de az ilyen tumorok esetén a residualis máj többnyire elégséges lehet. Meg kell ugyanakkor jelezni, hogy ilyen – a jobb lebenyt lényegében teljesen elfoglaló – tumorok esetében a preoperatív embolisatio csak szerencsés esetben lehetséges.

Az utóbbi évtizedben a sebészet jelentős műtétechnikai fejlődésen ment keresztül a laparoszkópos módszerek elterjedése következtében. Ezek az eljárások jól alkalmazhatók májdaganatok, különösen cirrhoticus máj esetén is. A klasszikus sebészi eltávolítással szemben – illetve pontosabban mellette – az utóbbi években a laparoszkópos májreszekciók egyre inkább előtérbe kerültek [21, 22, 23, 24, 25, 26].

A műtét nagy jártasságot igényel. Míg a bal lateralis lebenyreszekciók és kisebb vagy széli excíziók elfogadottak, a kiterjesztettebb műtétek nagy körültekintést igényelnek. A feltételrendszeret a 2008-as louisville-i állásfoglalás tárgyalja [27]. Az eddig publikált jelentősebb anyagok az 1–2. táblázatban találhatóak [28, 29, 30, 31, 32, 33, 34, 35]. Látszik, hogy a laparoszkópos reszekciók mintegy felében-harmadában HCC miatt történt a beavatkozás. A daganatok mérete viszonylag kicsi volt (3–4,6 cm), a műtéti halálozás azonban feltűnően alacsony, legtöbbször nulla. A legmagasabb egy nemzetközi multicentrikus vizsgálatban: 8,6%. Ha a késői eredményeket vizsgáljuk, az látszik, hogy a hároméves túlélés 80% körüli, és az öt éves túlélés is elérhet akár 75%-ot. Ezen eredmények figyelembevételével nagyon valószínű,

1. táblázat | Laparoszkoos májreszekciók

Szerző/év	Összes OP	Konverzió (%)	HALS (%)	HCC	Cirrh. (n)	Méret (cm)	Morbiditás (%)	Mortalitás (%)
Inagaki, 2009	68	2,9	51,4	36	15	3	10	0
Vigano, 2009	174	9,8		41			14,8	0
Tranchart, 2009	89	5,4	0	42	31	3,8	24,3	3,0
Yoon, 2009	177	7,2	0	69	38	3,1	21,7	0
Lai, 2009		3,3	72	30	28	2,8	20	0
Belli, 2009			6	54	50	3,1	19	2,0
Buell, 2008	253	2,4	100	36	31	4,6	16	8,6
Dagher	89	9	0	32	22	3,8	15,6	3,3

Összes = a szerzők által operált összes laparoszkoos májreszekció száma; HALS = kézzel asszisztált műtét; Cirrh. = májcirrhosisos operált eset-szám; méret = a tumor átlagos átmérője

2. táblázat | HCC laparoszkoos reszekciók késői eredményei

Szerző/év	Esetszám (n)	3 é. túlélés (%)	5 é. túlélés (%)
Belli, 2009	45	67	–
Cai, 2008	24	67,5	56,2
Chen, 2008	116	74,2	61,7
Cherqui, 2006	27	93	–
Dagher, 2008	32	71,9	–
Kaneko, 2005	30	–	61
Teramoto, 2003	11	80	75
Shimada, 2001	17	70	50

HCC: hepatocellularis carcinoma

hogyan a laparoszkoos májreszekció a HCC kezelésében egyre inkább teret fog nyerni.

Következtetések

Összefoglalóan megállapítható, hogy a hepatocellularis carcinoma sebészi eltávolítása – a korai esetek számára elérhető májtültetés mellett is – választandó eljárás. A beavatkozás magas kockázata és technikai igényessége miatt ezeket a műtéteket elsősorban erre specializálódott centrumokban indokolt végezni. Az eredmények javulásához szükséges, hogy a hepatológiai gondozók, illetve a betegetek észlelő alapellátó rendszer kellő ismerettel bírjon a sebészi reszekció nyújtotta lehetőségekről, illetve vegye igénybe az ilyen centrumok konziliáriusi lehetőségét.

Irodalom

[1] Abdalla, E. K., Denys, A., Hasegawa, K. és mtsai: Treatment of large and advanced hepatocellular carcinoma. *Ann. Surg. Oncol.*, 2008, 15, 979–985.
 [2] Abou-Alfa, G. K., Schwartz, L., Ricci, S. és mtsai: Phase II study of sorafenib in patients with advanced hepatocellular carcinoma. *J. Clin. Oncol.*, 2006, 24, 4293–4300.

[3] Llovet, J., Ricci, S., Mazzaferro, V. és mtsai: Sorafenib improves survival in advanced hepatocellular carcinoma (HCC): Results of a Phase III randomized placebo-controlled trial (SHARP trial). *J. Clin. Oncol.*, 2007, 25 (Suppl.), LBA1.
 [4] Lau, W-Y, Lai, E. C. H.: Hepatocellular carcinoma: current management and recent advances. *Hepatobiliary Pancreat Dis. Int.*, 2008, 7, 237–257.
 [5] Zhou, W-P, Lai, E. C. H., Li, A-J. és mtsai: A prospective, randomized, controlled trial of preoperative transarterial chemoembolization for resectable large hepatocellular carcinoma. *Ann. Surg.*, 2009, 249, 195–202.
 [6] Garrean, S.: Radiofrequency ablation of primary and metastatic liver tumors: a critical review of the literature. *Amer. J. Surg.*, 2008, 195, 508–520.
 [7] Hasegawa, K., Kokudo, N., Makuuchi, M.: Surgery or ablation for hepatocellular carcinoma? *Ann. Surg.*, 2008, 247, 557–558.
 [8] Lencioni, R., Crocetti, L.: Image-guided thermal ablation of hepatocellular carcinoma. *Crit. Rev. Oncol./Hematol.*, 2008, 66, 200–207.
 [9] Schwarz, R. E., Smith, D. D.: Trends in local therapy for hepatocellular carcinoma and survival outcomes in the US population. *Amer. J. Surgery*, 2008, 195, 829–836.
 [10] Whitney, R., Tatum, C., Hahl, M. és mtsai: Safety of hepatic resection in metastatic disease to the liver after yttrium-90 therapy. *J. Surg. Res.*, 2009, doi:10.1016/j.jss.2009.05.021.
 [11] Zimmerman, M. A., Ghobrial, R. M., Tong, M. J. és mtsai: Recurrence of hepatocellular carcinoma following liver transplantation. A review of preoperative and postoperative prognostic indicators. *Arch. Surg.*, 2008, 143, 182–188.
 [12] Facciuto, M. E., Koneru, B., Rocca, J. P. és mtsai: Surgical treatment of hepatocellular carcinoma beyond Milan criteria. Results of liver resection, salvage transplantation, and primary liver transplantation. *Ann. Surg. Oncol.*, 2008, 15, 1383–1391.
 [13] Cucchetti, A., Ercolani, G., Vivarelli, M. és mtsai: Impact of model for end-stage liver disease (MELD) score on prognosis after hepatectomy for hepatocellular carcinoma on cirrhosis. *Liver Transpl.*, 2006, 12, 966–971.
 [14] Cescon, M., Cucchetti, A., Grazi, G. L. és mtsai: Indication of the extent of hepatectomy for hepatocellular carcinoma on cirrhosis by a simple algorithm based on preoperative variables. *Arch. Surg.*, 2009, 144, 57–63.
 [15] Pawlik, T. M., Poon, R. T., Abdalla, E. K. és mtsai: Critical appraisal of the clinical and pathologic predictors of survival after resection of large hepatocellular carcinoma. *Arch. Surg.*, 2005, 140, 450–457.
 [16] Paugam-Burtz, C., Janny, S., Delefosse, D. és mtsai: Prospective validation of the “fifty-fifty” criteria as an early and accurate pre-

- dictor of death after liver resection in intensive care unit patients. *Ann. Surg.*, 2009, 249, 124–128.
- [17] *Abulkhir, A. és mtsai*: Preoperative portal vein embolization for major liver resection. A meta-analysis. *Ann. Surg.*, 2008, 247, 49–57.
- [18] *Hwang, S., Lee, S-G., Ko, G-Y. és mtsai*: Sequential preoperative ipsilateral hepatic vein embolization after portal vein embolization to induce further liver regeneration in patients with hepatobiliary malignancy. *Ann. Surg.*, 2009, 249, 608–616.
- [19] *Ribero, D.*: Selection for resection of hepatocellular carcinoma and surgical strategy: indications for resection, evaluation of liver function, portal vein embolization, and resection. *Ann. Surg. Oncology*, 2008, 15, 986–992.
- [20] *Yang, L-Y., Fang, F., Ou, D-P. és mtsai*: Solitary large hepatocellular carcinoma. A specific subtype of hepatocellular carcinoma with good outcome after hepatic resection. *Ann. Surg.*, 2009, 249, 118–123.
- [21] *Nguyen, K. T., Gamblin, T. C., Geller, D. A.*: World review of laparoscopic liver resection – 2,804 patients. *Ann. Surg.*, 2009, 250, 831–841.
- [22] *Cai, X. J., Yang, J., Yu, H. és mtsai*: Clinical study of laparoscopic versus open hepatectomy for malignant liver tumors. *Surg. Endosc.*, 2008, 22, 2350–2356.
- [23] *Yoon, Y-S., Han, H-S., Cho, J. Y. és mtsai*: Total laparoscopic liver resection for hepatocellular carcinoma located in all segments of the liver. *Surg. Endosc.*, 2010, 24, 1630–1637. (Published online 25 December 2009.)
- [24] *Teramoto, K., Kawamura, T., Takamatsu, S. és mtsai*: Laparoscopic and thoracoscopic partial hepatectomy for hepatocellular carcinoma. *World J. Surg.*, 2003, 27, 1131–1136.
- [25] *Tranchart, H., Di Giuro, G., Lainas, P. és mtsai*: Laparoscopic resection for hepatocellular carcinoma: a matched-pair comparative study. *Surg. Endosc.*, 2010, 24, 1170–1176. (Epub 2009 Nov 14.)
- [26] *Vigano, L., Laurent, A., Tayar, C. és mtsai*: The learning curve in laparoscopic liver resection: improved feasibility and reproducibility. *Ann. Surg.*, 2009, 250, 772–782.
- [27] *Buell, J. F., Cherqui, D., Geller, D. A. és mtsai*: The International Position on Laparoscopic Liver Surgery. The Louisville Statement, 2008. *Ann. Surg.*, 2009, 250, 825–830.
- [28] *Belli, G., Limongelli, P., Fantini, C. és mtsai*: Laparoscopic and open treatment of hepatocellular carcinoma in patients with cirrhosis. *Br. J. Surg.*, 2009, 96, 1041–1048.
- [29] *Chen, H. Y., Juan, C. C., Ker, C. G.*: Laparoscopic liver surgery for patients with hepatocellular carcinoma. *Ann. Surg. Oncol.*, 2008, 15, 800–806.
- [30] *Cherqui, D., Laurent, A., Tayar, C. és mtsai*: Laparoscopic liver resection for peripheral hepatocellular carcinoma in patients with chronic liver disease: midterm results and perspectives. *Ann. Surg.* 2006, 243, 499–506.
- [31] *Buell, J. F., Thomas, M. T., Rudich S. és mtsai*: Experience with more than 500 minimally invasive hepatic procedures. *Annals of Surgery*, 2008, 248, 475–486.
- [32] *Dagher, I., Lainas, P., Carloni, A. és mtsai*: Laparoscopic liver resection for hepatocellular carcinoma. *Surg. Endoscopy*, 2008, 22, 372–378.
- [33] *Inagaki, H., Kurokawa, T., Nonami, T. és mtsai*: Hand-assisted laparoscopic left lateral segmentectomy of the liver for hepatocellular carcinoma with cirrhosis. *J. Hepatobiliary Pancreat. Surg.*, 2003, 10, 295–298.
- [34] *Lai, E. C. H., Tang, C. N., Yang, G. P. C. és mtsai*: Minimally invasive surgical treatment of hepatocellular carcinoma: Long-Term Outcome. *World J. Surg.*, 2009, 33, 2150–2154.
- [35] *Shimada, M., Hashizume, M., Maehara, S. és mtsai*: Laparoscopic hepatectomy for hepatocellular carcinoma. *Surg. Endosc.*, 2001, 15, 541–544.

(Kupcsulik Péter dr.,
Budapest, Üllői út 78., 1082
e-mail: kpk@seb1.sote.hu)

A rendezvények és a kongresszusi híryanagok leadásának határideje

a lap megjelenése előtt 40 nap, a 6 hetes nyomdai átfutás miatt.

Kérjük megrendelőink szíves megértését.

A híryanagokat a következő címre kérjük:

Orvosi Hetilap titkársága: Budai.Edit@akkr.hu
Akadémiai Kiadó Zrt.