

# Új genetikai mutáció a Carney-komplex-betegség magyarországi esetének háttérében

Halászlaki Csaba dr.<sup>1,3</sup> ■ Takács István dr.<sup>1</sup> ■ Patócs Attila dr.<sup>2</sup>  
Lakatos Péter dr.<sup>1</sup>

Semmelweis Egyetem, Általános Orvostudományi Kar, <sup>1</sup>I. Belgyógyászati Klinika,  
<sup>2</sup>II. Belgyógyászati Klinika, Budapest

<sup>3</sup>Fővárosi Önkormányzat Szent János Kórháza és Észak-budai Egyesített Kórházai, Szent Margit Kórház,  
IV. Belgyógyászati Osztály, Budapest

A Carney-komplex ritka, autoszomális domináns módon öröklődő betegség, amelynek háttérében leggyakrabban a proteinkináz-A szabályozó alegységének genetikai defektusa áll. A betegségre pitvari myxoma, cutan myxomák, naevusok, emlőfibroadenoma és/vagy -myxoma és endokrin túlműködés, így primer pigmentált nodularis adrenocorticalis betegség és endokrin tumorok kialakulása jellemző. A szerzők 53 éves nőbeteg esetét ismertetik, akinek anamnézisében pitvari myxomák miatti műtétek, pajzsmirigy-tumor-eltávolítás és emlődaganat miatt mastectomia szerepel. 2004-ben Cushing-szindróma háttérében mellékvese-adenoma igazolódott, emiatt műtét történt. A vizsgálatok során a betegnél a proteinkináz-A-1A szabályozó alegység gén mutációját mutatták ki (2. intronban ivs2-1G>A splice mutáció). A család szűrése során ugyanezt a mutációt találták a beteg kétpetéjű ikrei közül az egyik tünetmentes gyermeknél. A szerzők kiemelik, hogy bár a szindróma speciális kezelése nem ismert, a genetikai diagnózis jelentősége mégis nagy; a biztos kórisme hozzájárulhat az új manifesztációk korai felismeréséhez és eredményes kezeléséhez. *Orv. Hetil.*, 2011, 152, 802–804.

**Kulcsszavak:** Carney-komplex, endokrin túlműködés, genetikai vizsgálat, proteinkináz-A-1A szabályozó alegység

## Novel mutation in a patient with Carney complex

Carney complex is a rare disease inherited in an autosomal dominant manner. It is mostly caused by inactivating mutations of the subunit of protein kinase A. Carney complex is associated with atrial myxoma, nevi or myxomas of the skin, breast tumors and endocrine overactivity. Primary pigmented nodular adrenocortical disease is the specific endocrine manifestation. The authors present the history of a 53-year-old female patient who had undergone surgery for atrial myxomas, thyroid tumor and breast cancer. She was also operated for an adrenal adenoma causing Cushing's syndrome. Genetic study revealed a mutation in the regulatory subunit of protein kinase A (ivs2-1G>A splice mutation in intron 2). Her heterozygous twins were also genetically screened and one of them carried the same mutation. The authors emphasize that despite the absence of specific treatment for patients with Carney complex, confirmation of the diagnosis by genetic studies is important for the close follow-up of the patient and early identification of novel manifestations. *Orv. Hetil.*, 2011, 152, 802–804.

**Keywords:** Carney complex, endocrine overactivity, genetic study, regulatory subunit 1A of protein kinase A

(Beérkezett: 2011. március 20.; elfogadva: 2011. április 11.)

### Rövidítések

ACTH = adrenokortikotrop hormon; cAMP = ciklikus adenozin-monofoszfát; CNC = Carney-komplex; CREB = cAMP response elemhez kötődő fehérje; CT = komputertomográfia; DNS = dezoxiribonukleinsav; GPCRs = guanine nucleotide binding-protein coupled receptors; IGF-1 = inzulinszerű

növekedési faktor 1-es típus; PCR = polimeráz láncreakció; PKA = proteinkináz-A; PMS = psammomatosis melanoticus schwannoma; PPNAD = primary pigmented nodular adrenocortical disease; PRKARIA = proteinkináz-A-1A szabályozó alegység; vHL = von Hippel–Lindau-szindróma

Huszonhat évvel ezelőtt *J. Aiden Carney* írta le először a róla elnevezett szindrómát, a Carney-komplexet (CNC). Erre a rendkívül ritka, autoszomális domináns módon öröklődő kórképre a szív myxomája, a bőr jóindulatú daganatai, a bőrön megjelenő barnás elváltozások, lentigók és az endokrin túlműködés a legjellemzőbbek [1]. Korábban a betegség lényegét két mozaikszóval próbálták összefoglalni: az egyik a „LAMB-szindróma”: lentiginosis (a bőr hiperpigmentációja), atrial (pitvari) myxoma, mucocutan myxoma és blue (kék) naevus; a másik a „NAME-szindróma”: naevusok, atrial (pitvari) myxoma, myxoid neurofibroma és ephelides (szeplők) vagy az utóbbi kettő helyett mucinosus bőrdaganat és endokrin túlműködés [2]. A Carney-komplex klinikai képe azonban ennél jóval összetettebb. A szindrómát tekinthetjük a multiplex endokrin neoplasiák egy formájának is, mivel a betegség része lehet két vagy több endokrin tumor, és az esetek felében leírnak endokrin túlműködést is [3]. Ezek közé tartozik a primer pigmentált nodularis adrenocorticalis betegség (primary pigmented nodular adrenocortical disease – PPNAD), amelynek az elnevezése onnan ered, hogy mindkét oldali mellékvesekérget érintő, a metszleten barna hiperpigmentációt mutató elváltozás alakul ki, rendszerint Cushing-szindróma klinikai képével. PPNAD-ben a két mellékvese megnagyobbodik, de az adrenokortikotrop-hormon- (ACTH-) szint a normális tartományban marad. Más endokrin eltérések is kialakulhatnak, így follicularis pajzsmirigy-rák, növekedési hormont vagy prolaktint termelő hypophysadenoma vagy a here Sertoli-sejtes (ritkán Leydig-sejtes) tumora. A Carney-komplex-esetek 70%-ában pitvari, 80%-ában bőrmyxoma, és ezek mellett 50%-ában emlőfibroadenoma vagy -myxoma fordulhat elő [2]. Perifériásideg-schwannoma is kialakulhat CNC-ben, ritkán psammomatous melanotic schwannoma formájában (PMS) [4]. A betegség bármely nemben és korban jelentkezhet, de legtöbbször átlagosan a húszadik életév körül diagnosztizálják. A tüneteket a daganatok, a bőrelváltozások és az endokrin túlműködés együttesen határozzák meg. A diagnózis a fizikális vizsgálat, a hormoneltérések kimutatása és a felfedezett tumorok szövettani vizsgálata mellett a genetikai vizsgálatokon alapul.

A Carney-komplex leggyakoribb típusának (1-es típus) háttérben a proteinkináz-A 1A szabályozó alegységének (PRKARIA: protein kinase A regulatory subunit 1A) genetikai mutációja áll. Ez a 17. kromoszóma hosszú karján 22-24. pozícióban elhelyezkedő gén a proteinkináz-A (PKA) egyik szabályozó alegységének térbeli formáját kódolja. A Carney-komplex 2-es típusát a 2p16 kromoszómaregióban található másik genetikai eltérés okozza. A két típus közötti klinikai különbségek még kevésbé ismertek.

A betegség kezelése napjainkban nem megoldott. A daganatok és a kardiális myxoma műtéti eltávolítása, valamint a PPNAD műtéti/gyógyszeres terápiaja után a kiújulás kockázata jelentős [5].

## Esetbemutató

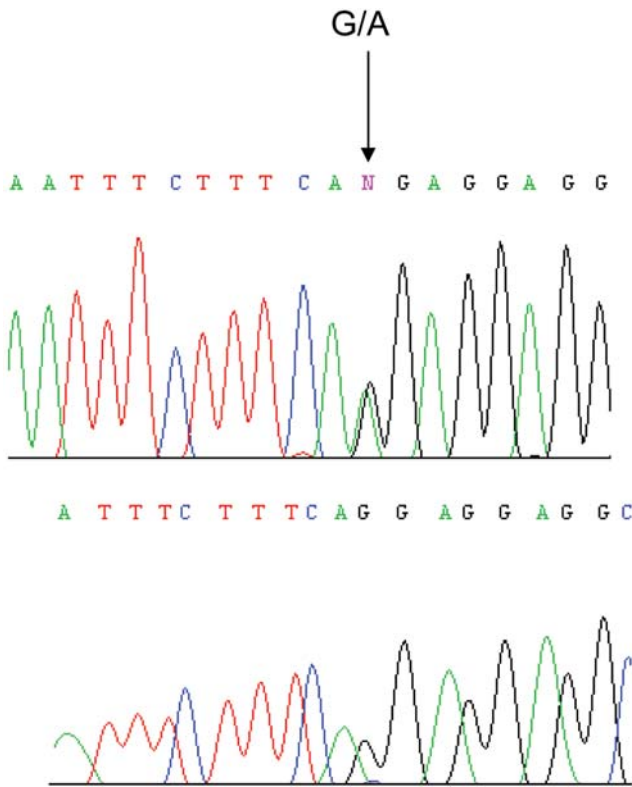
Az 53 éves nőbeteg kórelőzményében 1989-ben pitvari myxoma, majd 1996-ban ennek recidívája miatt szívűtétek, 1992-ben mucint, tireoglobulint és kalcitonint termelő follicularis pajzsmirigy-carcinoma, ennek neoadjuváns kemoterápiás, műtéti, valamint radiojód-kezelése, majd ezt követően kialakult hypothyreosis szerepel. 1998-ban kétoldali mastectomia történt mindkét emlő malignus daganata miatt. 2002-ben a jobb felkar traumás törése, 2003-ban myoma uteri miatt uterusstirpatio, illetve hypertonia, paroxysmalis pitvarfibrilláció és jobb Tawara-szár-blokk miatti kezelés történt. 2004-ben Cushing-szindrómát okozó mellékveseadenoma-eltávolítás után Addison-krisis alakult ki. Ezt követően mellékvesekéreg-elégtelenség, 2-es típusú, orális antidiabetikummal kezelt cukorbetegség, epekőesség és gastrooesophagealis refluxbetegség miatt gondozásban részesült.

2009 májusában hypertonia és megnövekedett szérumbromogranin-A-szint miatt phaeochromocytoma, illetve neuroendokrin tumor irányában kezdtük el a beteg vizsgálatát. 2009 júniusában kontrasztos hasi és kismedencei komputertomográfia- (CT-) vizsgálat történt, ami a mellékvese-régióban phaeochromocytomára utaló eltérést nem talált, azonban a húgyhólyag fundusa mentén kontrasztanyagot halmozó képletet írt le. Kontroll-CT-vizsgálat 2010 márciusában a kismedencében, a hólyag fundusánál leírt képlet méretének kissé csökkentését mutatta, egyebekben a hasi státusz változatlan volt.

Az anamnézisben szereplő betegségek miatt genetikai vizsgálatokat indítottunk Carney-komplex-betegség és von Hippel-Lindau-szindróma (vHL) igazolása, illetve kizárása céljából. Az előbbi kórkép genetikai hibából kifolyólag kialakuló számos malignus és benignus daganat miatt, míg az utóbbi szindróma a korábban felvetett phaeochromocytoma gyanúja miatt merült fel. 2009 novemberében a betegnél perifériás vérből dezoxiribonukleinsav (DNS) izolálása után a CNC háttérben álló PRKARIA gént vizsgáltuk polimeráz láncreakciót (PCR) követő bidirekcionális DNS-szekvenálással. A betegben a 2. intronban az *ivs2-1G>A* splice mutációt igazoltuk heterozigóta formában. A Carney-komplex genetikai diagnózisa után az egyenes ági rokonok genetikai szűrővizsgálatát is elvégeztük. Kétpetjű iker fiai közül az egyik nem, míg a másik hordozta a génmutációt.

## Megbeszélés

A Carney-komplex-tumorszindrómát leggyakrabban a PRKARIA gén mutációja okozza [6]. Esetünkben is a recidiváló pitvari myxoma, a pajzsmirigy-carcinoma, a kétoldali emlődaganat és a Cushing-szindrómát okozó mellékvese-adenoma alapján felvetődött gyanú háttérben ennek a génnek a mutációja igazolódott.



1. ábra | A PRKARIA gén ivs2-1G>A splice mutációja

Az irodalmi adatok alapján az összes Carney-komplexet okozó PRKARIA-mutációk fele splice mutáció, amelyek funkcióképtelen fehérjét eredményeznek. A proteinkináz-A (PKA) fehérje a szénhidrát- és a lipid-anyagcsere szabályozásában játszik szerepet, illetve az egyik alkotóeleme a G-proteint aktiváló receptorokhoz (guanine nucleotide binding-protein coupled receptors – GPCRs) kapcsolódó jelátviteli útnak. Ez az enzim két szabályozó és két katalitikus alegységből áll. A szabályozó alegységhez ciklikus adenozin-monofoszfát (cAMP) kapcsolódik, majd ez után a felszabaduló katalitikus alegységek különböző célpontfehérjéket foszforizálnak. Ioncsatornák és egyéb enzimek mellett a proteinkináz-A aktiválja a cAMP response elemhez kötődő fehérjét (CREB), amely egy transzkripció faktor. Így a PKA jelentős szerepet tölt be a fehérjeszintézisben. A PRKARIA gén ennek a fontos enzimnek az egyik szabályozó alegységformáját kódolja [7].

Esetünkben is splice mutáció igazolódott, sőt, ez a ivs2-1G>A splice mutáció egy újonnan felfedezett genetikai defektus (1. ábra). Az új genetikai eltérés során kialakuló és feltételezhetően hibás fehérje szerkezete és funkciója még nem ismert, de ez irányú további vizsgálatokat tervezünk. A proteinkináz-A enzim 1A típusú szabályozó alegységnek több mint 100 kóros variánsát ismerik, amelyek a Carney-komplex-betegségben szenvedők hozzávetőleg 60%-ában kimutathatók [8, 9, 10]. Napjainkig összesen 28-féle PRKARIA gén splice mutációt közöltek a szakirodalomban, valamint több mint 500 Carney-komplex-esetet regisztráltak [8, 11].

A család kivizsgálása során szintén az új, az irodalomban eddig még le nem írt ivs2-1G>A splice mutációt igazoltuk a kétpetéjű ikerpár közül az egyik, jelenleg tünetmentes gyermek esetében. A genetikai diagnózisnak nagy jelentősége van a még tüneteket nem mutató hordozók esetében, hiszen a szoros megfigyelés és ellenőrzés lehetővé teszi a tumorok és az endokrin zavarok korai felismerését, valamint a kezelés időben történő megkezdését [12, 13]. Esetünkben is a beteg rendszeres ellenőrzése és a mutációt hordozó gyermek szoros követése hozzájárulhat az újabb tünetek időben történő felfedezéséhez.

## Irodalom

- [1] Carney, J. A., Gordon, H., Carpenter, P. C. és mtsai: The complex of myxomas, spotty pigmentation, and endocrine overactivity. *Medicine (Baltimore)*, 1985, 64, 270–283.
- [2] Stratakis, C. A., Kirschner, L. S., Carney, J. A.: Clinical and molecular features of the Carney complex: diagnostic criteria and recommendations for patient evaluation. *J. Clin. Endocrinol. Metab.*, 2001, 86, 4041–4046.
- [3] Stratakis, C. A., Kirschner, L. S., Carney, J. A.: Carney complex: diagnosis and management of the complex of spotty skin pigmentation, myxomas, endocrine overactivity, and schwannomas. *Am. J. Med. Genet.*, 1998, 80, 183–185.
- [4] Carney, J. A., Stratakis, C. A.: Epithelioid blue nevus and psammomatous melanotic schwannoma: the unusual pigmented skin tumors of the Carney complex. *Semin. Diagn. Pathol.*, 1998, 15, 216–224.
- [5] Bertherat, J.: Carney complex (CNC). *Orphanet. J. Rare Dis.*, 2006, 1, 21.
- [6] Libe, R., Horvath, A., Vezzosi, D. és mtsai: Frequent phosphodiesterase 11A gene (PDE11A) defects in patients with Carney complex (CNC) caused by PRKARIA mutations: PDE11A may contribute to adrenal and testicular tumors in CNC as a modifier of the phenotype. *J. Clin. Endocrinol. Metab.*, 2011, 96, E208–E214.
- [7] Vezzosi, D., Vignaux, O., Dupin, N. és mtsai: Carney complex: Clinical and genetic 2010 update. *Ann. Endocrinol. (Paris)*, 2010, 71, 486–493.
- [8] Rothenbuhler, A., Stratakis, C. A.: Clinical and molecular genetics of Carney complex. *Best Pract. Res. Clin. Endocrinol. Metab.*, 2010, 24, 389–399.
- [9] Pan, L., Peng, L., Jean-Gilles, J. és mtsai: Novel PRKARIA gene mutations in Carney Complex. *Int. J. Clin. Exp. Pathol.*, 2010, 3, 545–548.
- [10] Storr, H. L., Metherell, L. A., Dias, R. és mtsai: Familial isolated primary pigmented nodular adrenocortical disease associated with a novel low penetrance PRKARIA gene splice site mutation. *Horm. Res. Paediatr.*, 2010, 73, 115–119.
- [11] Horvath, A., Bertherat, J., Groussin, L. és mtsai: Mutations and polymorphisms in the gene encoding regulatory subunit type 1-alpha of protein kinase A (PRKARIA): an update. *Hum. Mutat.*, 2010, 31, 369–379.
- [12] Landry, C. S., Waguespack, S. G., Perrier, N. D.: Surgical management of nonmultiple endocrine neoplasia endocrinopathies: state-of-the-art review. *Surg. Clin. North Am.*, 2009, 89, 1069–8109.
- [13] Szabó D., Zsippai A., Bendes M. és mtsai: A mellékvesekéreg-carcinoma molekuláris patogeneze. *Orv. Hetil.*, 2010, 151, 1163–1170.

(Halászlaki Csaba dr.,  
Budapest, Bécsi út 132., 1032  
e-mail: drhalaszlaki@gmail.com)