

# Ritka etiológiájú Cushing-szindróma

Sohár Gábor dr.<sup>1,4</sup> ■ Szücs Nikolette dr.<sup>1</sup> ■ Rácz Károly dr.<sup>1</sup>  
 Merkely Béla dr.<sup>2</sup> ■ Hüttl Kálmán dr.<sup>2</sup>  
 Sármán Pál dr.<sup>3</sup> ■ Györkös Andrea dr.<sup>4</sup> ■ Gasztonyi Beáta dr.<sup>4</sup>

Semmelweis Egyetem, Általános Orvostudományi Kar,

<sup>1</sup>II. Belgyógyászati Klinika, <sup>2</sup>Kardiológiai Központ, <sup>3</sup>III. Belgyógyászati Klinika, Budapest

<sup>4</sup>Zala Megyei Kórház, Belgyógyászati Osztály, Zalaegerszeg

A szerzők coarctatio aortae miatt gondozott 74 éves beteg esetét ismertetik, akinél a kifejezett hypokalaemia hátterében bilaterális macronodularis mellékvesekéreg-hyperplasia okozta Cushing-szindróma igazolódott. Esetükben e két ritka kórkép együttesen fordult elő. Cardialis statusára tekintettel – a fokozott műtéti kockázat miatt – szteroid bioszintézisgátló kezelés mellett döntöttek, amelynek hatására a hypercortisolismus fizikális és biokémiai jelei regressziót mutattak. Később, a coarctatio intervenció radiológiai megoldását követően állapota, cardialis statusa is lényegesen javult. Esetükben e ritka fejlődési rendellenesség megoldása még későbbi életkorban is eredménnyel járt. A szerzők ismerete szerint a két ritka betegség együttes előfordulását még nem közölték az irodalomban. *Orv. Hetil.*, 2013, 154(50), 1999–2002.

**Kulcsszavak:** bilaterális macronodularis mellékvesekéreg-hyperplasia, coarctatio aortae, Cushing-szindróma

## A rare form of adrenal Cushing's syndrome

The authors present the case history of a 74-year-old male suffering from aortic coarctation. His endocrine evaluation was initiated because of severe hypokalemia. The diagnostic procedures revealed the presence of Cushing's syndrome caused by bilateral macronodular adrenal hyperplasia. Because of the high risk of surgical treatment due to his cardiac condition, the patient was treated with the steroid biosynthesis inhibitor ketoconazole, which resulted in a clinical and biochemical regression of hypercortisolism. After interventional treatment of the aortic coarctation the physical and cardiac condition of the patient showed a significant improvement, indicating that despite an old age, surgery offered a valuable tool for management of the disease. To the best knowledge of the authors, the coexistence of aortic coarctation and bilateral macronodular adrenal hyperplasia has not been previously reported.

**Keywords:** bilateral macronodular adrenal hyperplasia, aortic coarctation, Cushing's syndrome

*Sohár, G., Szücs, N., Rácz, K., Merkely, B., Hüttl, K., Sármán, P., Györkös, A., Gasztonyi, B. (2013). [A rare form of adrenal Cushing's syndrome]. Orv. Hetil., 154(50), 1999–2002.*

(Beérkezett: 2013. október 14.; elfogadva: 2013. október 31.)

### Rövidítések

ACE = angiotenzinkonvertáló enzim; ACTH = adrenokortikotrop hormon; EF = ejekciós frakció; FSH = folliculusstimuláló hormon; HU = Hounsfield-egység; ICD = implantálható cardioverter defibrillátor; ISZB = ischaemiás szívbetegség; LAD = bal elülső leszálló ág; LH = luteinizáló hormon; nsVT = non sustained kamrai tachycardia; OM = obtus marginalis; PCI = percutan coronariaintervenció; PRA = plazmarenin-aktivitás; RDA = jobb leszálló ág

Coarctationnak nevezzük az aortaisthmus területén kialakult szűkületet. A coarctatio aortae a congenitalis cardialis laesiók mintegy 5%-át teszi ki [1]. Egyszerű coarctatióról akkor beszélünk, ha a szűkület izoláltan fordul elő. Ez a leggyakoribb forma, amelynek felismerésére gyakran csak felnőttkorban kerül sor [1, 2]. Típusos tünetei a felső testfélen mért hypertonia, az alsó testfélen észlelt hypotonia, a lábon tapintható gyenge

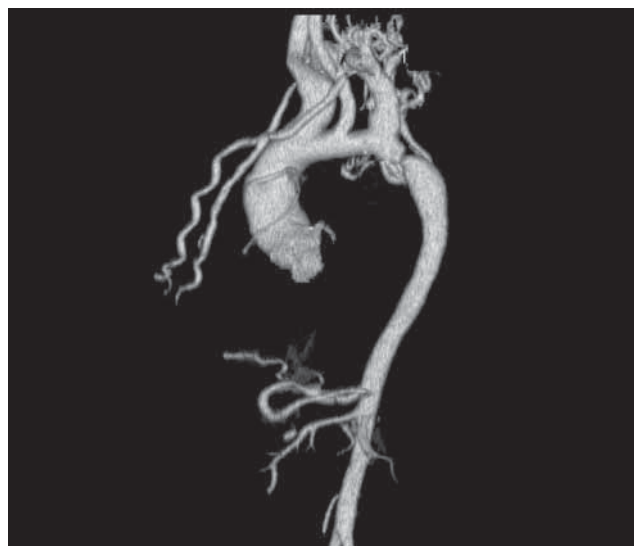pulzus, meleg kéz, hideg láb. Esetenként fejfájás, orrvérzés, nyaki artériák fokozott pulzációja is előfordul. Ha a szűkület a bal arteria subclavia eredése előtt van, a két karon is eltérő a vérnyomás, a bal karon több mint 15 Hgmm-rel alacsonyabb is lehet [1, 2, 3]. A betegség diagnózisa legtöbbször a fizikális vizsgálati tüneteken alapul. Gyakran egyéb cardialis, illetve nem cardialis congenitalis rendellenességekkel is társul, mint kamrai septumdefektus, aortaív-hypoplasia, bicuspidalis aortabillentyű vagy circulus Willisii aneurysmája [1, 2, 3]. A diagnózis felállításában klinikai megjelenéstől függően a mellkasröntgen, CT, transthoracalis, illetve transoesophagealis echocardiographia, a mágneses rezonancia (MRI), valamint angiographiás módszerek lehetnek segítségünkre [1, 2, 3]. A coarctatio aortae elsődleges kezelése intervenció radiológiai módszerekkel, vagy műtéttel lehetséges.

A bilateralis macronodularis hyperplasia szintén ritka kórkép, kevesebb mint 1%-ban fordul elő az amúgy sem gyakori Cushing-szindróma hátterében [4]. A betegség során a mellékvesekéreg jelentősen kiszélesedik, helyét 0,5–5 cm átmérőjű nodulusok foglalják el. A mellékvese teljes tömege a normálisnak akár 20-szorosa is lehet [5]. Patogenezisében a növekedési faktorokra adott fokozott növekedési választ, az ép mellékvesesejteken is jelen lévő (eutópiás) hormonreceptorok fokozott sejtfelszíni expresszióját vagy aberráns hormonreceptorok megjelenését feltételezik. Ma már jól kidolgozott algoritmus áll rendelkezésre ezen receptorok kimutatására [6, 7]. A kórfolyamat adrenokortikotrop hormon (ACTH) independens. A kezelés bilateralis adrenalectomia, amennyiben azonban lehetséges – mivel enyhe és biztosan benignus kórképről van szó –, szteroid bioszintézisgátló kezelés is alkalmazható [8].

Alább ismertetett esetünkben a coarctatio aortae miatt gondozott betegnél hasi CT-vizsgálat során derült fény a kétoldali mellékvese-térfoglalásra, amelynek hormonális kivizsgálása során Cushing-szindróma igazolódott.

## Esetismertetés

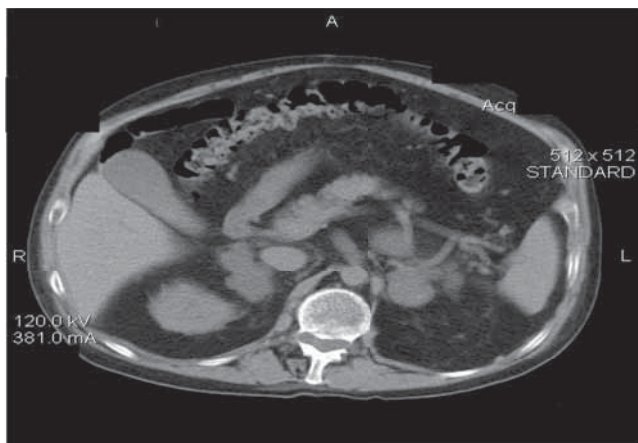
Az akkor 69 éves férfi beteg kórelőzményében tonsillectomia, kétoldali inguinalis herniotomia, 18 éves kora óta ismert hypertonia, 1981-ben „lábön kihordott” myocardialis infarctus szerepel. 2004 áprilisában effort anginás panaszok miatt végzett coronarographia proximális bal elülső leszálló ág (LAD) stenosisát és gravis coarctatio aortae-t igazolt, amelyen a csúcsgradiens 90 Hgmm/s volt. 2004 júniusában elektív aorta-coronaria saphena bypass ad RDA (jobb leszálló ág) történt. 2006 novemberében non sustained kamrai tachycardia miatt észlelték, ismételt coronarographia során igazolt szignifikáns obtus marginalis (OM) stenosis miatt primer coronariaintervenciót (PCI), stentimplantációt végeztek. Az ekkor elvégzett echocardiographia enyhe diffúz hypokinesist, jelentős anterior hypokinesist, csökkent globális



1. ábra | Coarctatio aortae képe angiográfias felvételen

systoles bal kamrai funkciót (EF: 48%), igen kifejezett koncentrikus balkamra-hypertrophiát, relaxációs zavart, mérsékelt fokú degeneratív aortainsufficienciát, hypertoniás cardiopathiát, jelentős gradienst okozó coarctatio aortae-t mutatott (átmérő 8 mm, csúcsgradiens 85 Hgmm/sec). A coarctatio aortae angiográfias képét az 1. ábra mutatja be.

2007 novemberében a beteg eszméletvesztéssel járó széles QRS tachycardia miatt elektrofiziológiai vizsgálat céljából került ismételt felvételre a Semmelweis Egyetem Kardiológiai Központjába. A vizsgálat során tartós kamrai tachyarrhythmia nem volt kiváltható, azonban a klinikai ritmuszavarral egyező morfológiájú non sustained kamrai tachycardia (nsVT) jelentkezett. Posztoperatív éjszaka a betegnél dyspnoe lépett fel, a fizikális vizsgálat és a mellkasröntgen jobb oldali pneumoniát igazolt, amely moxifloxacinkezelés mellett regrediált. Bentfekvése során több esetben észleltek 3 mmol/l alatti káliumszintet, amely orális káliumpótlás mellett normalizálódott. Tekintettel a malignus kamrai ritmuszavarra, valamint a csökkent balkamra-funkcióra (EF: 40%), a betegnél a pneumonia szanálódása után implantálható cardioverter defibrillátor (ICD) beültetést terveztek. Hazabocsátását követően egy hónappal, feltehetőleg kamrai tachycardia miatt, ismét eszméletét veszítette, gépkocsijával balesetet szenvedett és a kinyíló légzsák ütése a ritmuszavart terminálhatta. A kikerülő mentő supra-ventricularis, majd ezt követően egy alkalommal kamrai tachycardiát észlelt, amely egyszeri „ökölpace”-re megszűnt. Ismételt hospitalizáltak, recidiváló malignus ritmuszavarát defibrillátor segítségével megszüntették, amiodarone-kezelést kezdtek, majd ICD-beültetést végeztek. Mivel a beteg kontrollmellkasröntgen-felvételén a jobbszívrekesz-szögletben tenyérsnyi infiltrátum továbbra is látható volt, az etiológia tisztázása céljából mellkasi komputertomográfiát (CT) végeztek, amelyet hasi CT-vel egészítettek ki a folyamatosan fennálló hy-



2. ábra | Kétoldali mellékvese-térfoglalás CT-képe

pokalaemia etiológiájának felderítésére. A mellkasi CT során az ismert coarctatio, kétoldali minimális mellkasi folyadék, a szomszédos mélyen fekvő részekben hypostaticus jellegű distelectasia, illetve jobb oldalon körülírt basalis consolidatio igazolódott, valamint kétoldali mellékvese-térfoglalás lehetősége merült fel. A hasi CT-n mindkét mellékvesével összefüggésben valószínűleg többszörös kisebb terimből létrejövő szabálytalan kontúrú lobulált terime ábrázolódott. A bal oldali legnagyobb keresztmetszete 45×76 mm-nek, a jobb oldali 32×53 mm-nek bizonyult. Natívan denzitásuk 15–25 Hounsfield-egység (HU) körüli, kontrasztanyag-halmozásuk kissé inhomogén, egészében mérsékelt fokúnak felelt meg (2. ábra).

Kivizsgálás céljából a beteget a Semmelweis Egyetem II. sz. Belgyógyászati Klinikájára irányították, ahová további vizsgálatok céljából 2008 februárjában felvételre került. Fizikális vizsgálattal centrális obesitást, plethoras küllemet, száraz, erythemás bőrt, cardiomegaliát észleltek a jó általános állapotú betegnél. Felvételtkor rutin laboratóriumi leletei normális tartományban voltak, szérumkáliumszintje orális káliumpótlás (napi 3×600 mg), spironolactone (napi 25 mg) szedése mellett a normális tartomány alsó határán volt. A spironolactone kellő ideig történő felfüggesztését követő hormonális vizsgálása során a napszaki ingadozást nem mutató (plazmakortizol éjjeli: 15,5 µg/dl, reggeli: 17,5 µg/dl, normális: 8,0–25,0 µg/dl) és kis dózísú dexame-thasonnal nem szupprimálható kortizolérték (kortizol a teszt után: 15,5 µg/dl), emelkedett 24 órás gyűjtött vizelet kortizolürítés (24 órás gyűjtött vizelet kortizol: 590,4 nmol/die, normális: 100–379 nmol/die), az alacsony plazma adrenokortikotrop hormon szint (ACTH <0,1 pg/ml, normális: 7,2–63,3 pg/ml) megerősítette Cushing-szindróma gyanúját. Egyéb hormonleletei közül alacsony 25-OH-D<sub>3</sub>-vitamin-szint (17,3 ng/ml, normális: 23–60 ng/ml), emelkedett luteinizáló hormon (LH: 7,6 mU/ml) és folliculusstimuláló hormon (FSH: 20,8 mU/ml), csökkent szérumtesztoszteron-érték (261,0 ng/dl, normális: 300–800 ng/dl) és alacsony

szérumoszteokalcin-érték (oszteokalcin: 6,68 ng/ml, normális: 11–46 ng/ml) emelhető ki. A hormonleletek alapján szekunder hyperaldosteronismus nem volt igazolható (plazmaaldoszteron: 4,0 ng/dl, normális: 4–10 ng/dl, PRA (plazma-renin-aktivitás) 1,3 ng/ml/h, normális: 0,2–2,8 ng/ml/h). Az elvégzett osteodensitometria súlyos osteoporosist igazolt (lumbalis 1–4 csigolya T-score: –3,2). 2008 áprilisában nagy dózísú dexame-thason szupressziós teszt céljából a klinikára ismételt felvették, amely megerősítette a mellékvese eredetű Cushing-szindróma gyanúját (plazmakortizol a teszt után: 15,8 µg/dl). Tekintettel arra, hogy a betegnél egyértelműen Cushing-szindróma volt igazolható, amelyet kétoldali, feltehetően macronodularis mellékvese-hyperplasia okozott, illetve a beteg cardialis statusa és anamnézise miatt műtétet aktuálisan nem javasoltak, szteroid bioszintézisgátló kezelést (napi 3×200 mg ketoconazol per os) vezettek be, amelyet jól tolerált. Egy hónappal később kontroll laboratóriumi vizsgálat alapján a májfunkciós értékek a ketoconazol hatására nem romlottak, közérzete sokat javult. Osteoporosis miatt D-vitamin (1000 NE/nap) és káliumpótlást (2×500 mg/nap) javasoltak. 2008 szeptemberében gravis cardialis decompensatio, pneumonia miatt került ismételt felvételre. Az alkalmazott kombinált diureticum, ACE-gátló, béta-blokkoló kezelés, antibiotikus terápia hatására állapota lassan javult. Endokrin gondozása során a szteroid bioszintézisgátló kezelés mellett a 3 hónapos laboratóriumi kontroll idejére a vizelet kortizol ürítés normalizálódott, 6 hónapos kontroll kapcsán a hypercorticismus fizikális jelei javulást mutattak, a beteg 10 kg-ot fogyott, holdvilágarc, plethora is csökkent. Vérnyomása jól egyensúlyban tartható volt, a káliumpótlást csökkenteni lehetett.

2009 januárjában kontroll-CT-vizsgálat alapján a mellékvesék morfológiai képe a korábbiakkal megegyezőnek bizonyult, progresszió nem látszott. 2009 márciusában a coarctatio aortae tervezett megoldása miatt aorta descendens percutan transluminális angioplastica (PTA) és stentimplantáció elvégzése céljából került ismét felvételre a Semmelweis Egyetem Kardiológiai Központjába, ahol az aortaív angiographia során a coarctatio-ban 60 Hgmm-t meghaladó csúcsgradienst mértek, majd ballonos dilatációt követően stentet implantáltak. A kontrollcsúcsgradiens 5 Hgmm-nek bizonyult. Az intervenciót követően a beteg teljesítőképessége, cardialis statusa is sokat javult. 2009 októberében az endokrin ambulancián gondozott beteg újabb felvételére kontroll endokrin vizsgálatok céljából került sor. A korábban alkalmazott szteroid bioszintézisgátló elhagyását követően hormonvizsgálatokat végeztek, amelyekből kiemelendő a szupprimált ACTH-szint, a plazma és nyál kortizol diurnális ritmusának hiánya (plazmakortizol éjjel: 13,2 µg/dl, reggel: 11,4 µg/dl, nyálkortizol éjjel: 0,59 µg/dl, normális: 0,43 µg/dl alatt, nyálkortizol reggel: 0,64 µg/dl, normális: 0,69 µg/dl alatt). A szte-

roid bioszintézisgátlót újrakezdték a korábban alkalmazott dózisban.

Azóta a beteg 6 havonta endokrinológiai szakrendelésen áll kontroll alatt, rendszeres kardiológiai ellenőrzés mellett, általános állapota jónak mondható, fizikális teherbíró képessége is javult.

## Megbeszélés

Esetismertetésünkben a coarctatio aortae miatt kardiológiai gondozás alatt álló betegnél pneumonia miatt végzett mellkas-CT-felvétel során derült fény kétoldali mellékvese-térfoglalásra. Az elvégzett endokrin kivizsgálás Cushing-szindrómát igazolt, amely a korábban észlelt kifejezett hypokalaemiát is magyarázta. A Cushing-szindróma hátterében hasi CT alapján bilaterális macronodularis mellékvesekéreg-hyperplasia lehetősége merült fel. A kortizoltúltermelés klinikai tünetei ezen betegségben általában enyhébbek, mivel a hyperplasiát alkotó sejtek szteroidhormon-termelő kapacitása kisebb a normális mellékvesesejtekhez képest [9]. Ennek következtében általában későbbi életkorban, átlagosan az 50. életév körül ismerik fel [8, 9]. Bár a mellékvese eredetű Cushing-szindróma leghatékonyabb kezelése a műtét (esetünkben a bilaterális adrenalectomia), tekintettel azonban cardialis alapbetegségeire, a fokozott műtéti kockázatra, szteroid bioszintézisgátló kezelés mellett döntöttünk. Ez utóbbi terápia enyhe és biztosan benignus kórforma esetén sikerrel alkalmazható [8]. A kontroll-CT-vizsgálatokon leírt változatlan status a folyamat benignus jellege mellett szólt.

A napjainkban egyik leggyakrabban alkalmazott szteroid bioszintézisgátló ketoconazolkezelés mellett a hypoadrenia általában elkerülhető, hydrocortisonpótlásra esetükben sem volt szükség. A gyógyszer kezdő adagja napi 200 mg, amely napi 600–1200 mg-ra emelhető. A gyógyszer hatása a vizeletkortizol-ürítéssel nyomon követhető. A betegek mintegy 15%-ában a májenzimek szérumszintje jelentősen növekedhet, amelyet betegünkönél nem tapasztaltunk [8, 10].

A coarctatio aortaeban szenvedő betegek leggyakoribb halálai között az aortaruptura vagy dissectio, infectiv endocarditis, illetve ISZB és szívelégtelenség szerepel [1, 2, 3]. Az elváltozás endovascularis kezelése idősebb, társbetegségek miatt magasabb műtéti kockázatú betegek esetében előnyösebbnek tűnik, bár még kevés hosszú távú követéses vizsgálat áll rendelkezésre [11].

Sikerterápia esetén a vérnyomás csökken, a várható élettartam növekszik. Megfelelően indikált stentbeültetés után a szövődmények előfordulása kicsi, esetünkben sem észlelték [11]. A hipertonia az esetek

50%-ában tartósan fennmarad, azonban gyógyszeres kezelésre jól reagál. Amennyiben a coarctatiót gyermekkorban nem oldják meg, 30 éves korra a betegek fele, 50 éves korra több mint háromnegyede meghal [1, 2, 3]. Mivel betegünk hypertóniája a beavatkozás előtt több mint 40 éve fennállt, már kevés volt az esély a vérnyomás postoperatív spontán rendeződésére. Kombinált antihypertensív kezelés mellett azonban a beteg vérnyomása jól egyensúlyban tarthatónak bizonyult.

Az esetet egyrészt a társuló kórképek ritka előfordulása, másrészt a kedvező terápiás válasz miatt tartottuk közlésre érdemesnek.

## Irodalom

- [1] *Fraser, C. D. Jr., Carberry, K. E.*: Congenital heart disease. In: Townsend, C. M., Beauchamp, R. D., Evers, B. M., et al. (eds.): Sabiston Textbook of Surgery. 18th ed. Saunders Elsevier, Philadelphia, 2007.
- [2] *Anderson, R. H., Baker, E. J., Macartney, F. J., et al.*: Paediatric Cardiology. 3rd ed. Churchill Livingstone Elsevier, Philadelphia, 2009.
- [3] *Webb, G. D., Smallhorn, J. F., Therrien, J., et al.*: Congenital heart disease. In: Bonow, R. O., Mann, D. L., Zipes, D. P., et al. (eds.): Braunwald's Heart Disease: A Textbook of Cardiovascular Medicine. 9th ed. Saunders Elsevier, Philadelphia, 2011.
- [4] *Newel-Price, J., Bertagna, X., Grossman, A. B., et al.*: Cushing's syndrome. *Lancet*, 2006, 367, 1605–1617.
- [5] *Malchoff, C. D., MacGillivray, D., Malchoff, D. M.*: Adrenocortical hormone-independent adrenal hyperplasia. *Endocrinologist*, 1996, 137, 79–81.
- [6] *Libé, R., Coste, J., Guignat, L., et al.*: Aberrant cortisol regulations in bilateral macronodular adrenal hyperplasia: a frequent finding in a prospective study of 32 patients with overt or subclinical Cushing's syndrome. *Eur. J. Endocrinol.*, 2010, 163, 129–138.
- [7] *Bourdeau, I., D'Amour, P., Hamet, P., et al.*: Aberrant membrane hormone receptors in incidentally discovered bilateral macronodular adrenal hyperplasia with subclinical Cushing's syndrome. *J. Clin. Endocrinol. Metab.*, 2001, 86, 5534–5540.
- [8] *Leövey, A., Nagy, V. E., Paragh, Gy., et al.*: Clinical practice handbook of endocrinology and metabolism. [Az endokrin és anyagcsere-betegségek gyakorlati kézikönyve.] Medicina Könyvkiadó, Budapest, 2011. [Hungarian]
- [9] *Lacroix, A.*: ACTH-independent macronodular adrenal hyperplasia. *Best Pract. Res. Clin. Endocrinol. Metab.*, 2009, 23, 245–259.
- [10] *Diez, J. J., Iglesias, P.*: Pharmacological therapy of Cushing's syndrome: drugs and indications. *Mini Rev. Med. Chem.*, 2007, 7, 467–480.
- [11] *Ramnarine, I.*: Role of surgery in the management of the adult patient with coarctation of the aorta. *Postgrad. Med. J.*, 2005, 81, 243–247.

(Sohár Gábor dr.,  
Zalaegerszeg, Zrínyi Miklós út 1., 8900  
e-mail: gabor.sohar@gmail.com)