

Artroszkópos rotátorköpeny-rekonstrukció prospektív vizsgálata

Sallai Imre oh.¹ ■ Kővári Eszter dr.¹ ■ Koteczki Ádám dr.¹
Kovács Balázs dr.² ■ Magyar Péter dr.² ■ Futácsi Balázs dr.²
Antal Imre dr.¹ ■ Skaliczki Gábor dr.¹

Semmelweis Egyetem, Általános Orvostudományi Kar, ¹Ortopédiai Klinika,
²Radiológiai és Onkoterápiás Klinika, Budapest

Bevezetés: A rotátorköpeny rekonstrukciója után kialakuló posztoperatív funkciót rendkívül sok tényező befolyásolja, közülük kiemelten fontos az esetlegesen kialakuló ruptúra. **Célkitűzés:** A szerzők célul tűzték ki az artroszkópos rotátorköpeny-rekonstrukción átesett betegek műtét előtti és utáni állapotának összehasonlítását. **Módszer:** 2008 és 2012 júliusa között operált 22 beteg 23 vállát vizsgálták prospektíven. Minden esetben fizikális vizsgálat, röntgen és ultrahang történt. Az életminőséget és a funkcionális eredményeket Constant Score és Vizuális Analóg Skála segítségével határozták meg. **Eredmények:** A rekonstrukció a használt pontrendszerek alapján a betegek több mint 80%-ánál kiváló vagy jó eredményt hozott, a Constant Score 45-ről 79-re emelkedett, a Vizuális Analóg Skálán mért fájdalom szintje 6,6-ről 2,5-re csökkent. Teljes vastagságú szakadást nem, részleges szakadást 7 esetben (30%) észleltek. Az operált oldalon az acromiohumeralis távolság átlagosan 8,5 mm volt az ép oldalon mért 9,5 mm-rel szemben. **Következtetések:** Az artroszkópos rotátorköpeny-rekonstrukcióval a nyílt műtétéhez hasonló jó eredmények érhetőek el. Orv. Hetil., 2014, 155(16), 620–626.

Kulcsszavak: rotátorköpeny, műtéti kezelés, ultrahang, utánkövetéses vizsgálat, vállízület, műtéti kezelés

Functional outcome of arthroscopic rotator cuff repair

Introduction: Functional outcome after rotator cuff reconstruction is influenced by several factors of which re-rupture is probably the most important. **Aim:** The aim of the study was to evaluate the postoperative outcome including re-rupture rate after arthroscopic rotator cuff reconstruction. **Method:** 23 shoulders of 22 patients were examined prospectively. Physical examination, ultrasound and radiography were performed. Quality of life and functional outcome were evaluated using Constant Score and Visual Analog Scale. **Results:** Excellent or good results were found in 80% of the patients. The Constant Score has increased from 45 to 79, and the level of pain decreased from 6.6 to 2.5. Full-thickness rotator cuff tear was absent, but partial tear occurred in 7 cases (30%). Average acromiohumeral distance in the operated side was 8.5 mm compared to 9.5 mm measured on the contralateral shoulder. **Conclusions:** Arthroscopic rotator cuff repair is a safe and reliable procedure that provides good results.

Keywords: rotator cuff surgery/ultrasonography, follow-up studies, shoulder joint, surgery

Sallai, I., Kővári, E., Koteczki, Á., Kovács, B., Magyar, P., Futácsi, B., Antal, I., Skaliczki, G. [Functional outcome of arthroscopic rotator cuff repair]. Orv. Hetil., 2014, 155(16), 620–626.

(Beérkezett: 2014. január 15.; elfogadva: 2014. február 27.)

Rövidítések

AHD = (acromio-humeral distance) acromiohumeralis távolság; CS = Constant Score; ER1 = kirotáció (90 fokos abdukció mellett végzett kirotáció); ER2 = kirotáció (törzs mellett végzett kirotáció); IR = (internal rotation) berotáció; ROK = rotátorköpeny; VAS = Vvizuális Analóg Skála

A vállízület sérülésre és instabilitásra való hajlama fokozott. 2010-es adatok alapján Magyarországon a nagyízületek sérülésének – ficam, dislocatio, distorsio – rangsorában a térdízület mögött a második helyen a vállízület állt (Tételes Egészségügyi Adattár – <http://hawc.eski.hu/Tea/> – 1. melléklet). A traumán túl az életkor emel-

kedésével megjelenő degeneratív folyamatok is gyakran okoznak vállpanaszokat: leggyakrabban a vállízület mozgásában kulcsszerepet játszó rotátorköpeny károsodik. A lassan kialakuló elvékonyodás, részleges, majd teljes vastagságú szakadás az esetek egy részében panaszmentesen jelentkezik. *Sher és munkatársai* hatvan év feletti panaszmentes egyének vállait vizsgálva 54%-ban találtak szakadást, ami 28%-ban teljes vastagságú, 26%-ban pedig részleges szakadás volt. Hasonló vizsgálatot végeztek *Tempelhof és munkatársai* idősebb populációval. A panaszmentes, hetvenévesnél idősebbek vállában 38%-ban találtak teljes vastagságú szakadást [1, 2]. Előfordul azonban, hogy ez a folyamat fokozódó fájdalommal és folyamatos mozgásterjedelem-beszűküléssel jár. A szakadás létrejötté multifaktoriális eredetű, a kialakulásban szerepet játszó faktorokat extrinsic, valamint intrinsic kategóriába sorolhatjuk. Extrinsic tényezőnek számít az acromion alakja, instabilitás, elszenvedett trauma (például: 40 éves kor feletti vállficam), valamint a dobó és egyéb, fej feletti sportok végzése. Intrinsic tényezők lehetnek a rotátorköpeny vérellátásának zavara, az életkor előrehaladtával a folyamatos mikrotraumák összeadódása miatt kialakult degeneráció, valamint a kalcium lerakódása. *Bigliani* szerint megkülönböztetünk egyenes (I. típusú), ívelt (II. típusú), valamint kampó alakú (III. típusú) acromiont. Az egyes típusok egyre jobban beszűkítik az acromiohumeralis teret, mind kevesebb helyet engedve a rotátorköpenynek. *Bigliani és munkatársai* [3] szignifikáns kapcsolatot fedeztek fel cadaverekben az acromion alakja és a rotátorköpenyek állapota között. A III. típusnál gyakoribb volt a részleges, valamint a teljes vastagságú szakadás. *Panni és munkatársai* [4] azonban rávilágítottak arra, hogy a ligamentum coracoacromiale kalcifikációja a kor előrehaladtával több III. típusú acromiont eredményez. Az acromion alakja és a rotátorköpeny állapota között az összefüggés csak 50 éves kor alatt szignifikáns [5].

A rotátorköpeny-szakadás az esetek egy részében eredményesen kezelhető konzervatív módszerekkel [6, 7], ezek hatástalansága esetén azonban műtéti ellátás szükséges. Míg kezdetekben a feltárási műtéti módsze-

rek [8] voltak használatosak, addig az utóbbi évtizedekben a deltaizom megkímélésével végzett, így gyorsabb rehabilitációt megengedő mini-open [9], majd artroszkópos technikák [10] terjedtek el. Technikától függetlenül a rotátorköpeny műtéti rekonstrukciója mára a vállsebészet egyik legsikeresebb és leggyakrabban végzett beavatkozásává vált [11].

A műtét utáni eredmény számos tényezőtől függ, így többek között a kiindulási szakadás méretétől, az izom visszahúzódtásától, az izomatrófia [12] mértékétől, a zsíros degeneráció fokától [13, 14], de kísérő betegségektől, a szöveti minőségtől, műtéti technikától, valamint a rehabilitációtól is [15]. Ismert továbbá, hogy a posztoperatív funkciót nagymértékben befolyásolhatja egy esetlegesen ismételt kialakuló posztoperatív szakadás is [16], amely különböző irodalmi adatok alapján akár 11 és 36% között is jelentkezhet [17, 18], érdekes módon azonban már kisebb fájdalmat és funkcióvesztést eredményez, mint a műtét előtti destrukció [19].

Munkánkban azt a célt tűztük ki magunk elé, hogy az intézményünkben artroszkópos technikával elvégzett rotátorköpeny-rekonstrukciók életminőségbeli és funkcionális eredményeit értékeljük és megvizsgáljuk azok összefüggését a műtét után elvégzett radiológiai vizsgálatokkal. Kapcsolatot kerestünk az eredmények és a röntgenvizsgálaton mért acromiohumeralis távolság, a beültetett horgonyok helyzete, valamint a rotátorköpeny ultrahangon felmért állapota, esetleges rupturája között.

Módszer

Prospektív jellegű munkánkba a Semmelweis Egyetem Ortopédiai Klinikáján 2008 és 2012 júliusa között, rotátorköpeny-szakadás miatt artroszkóposan operált betegek egy csoportját vontuk be. Összesen 22 beteg 23 vállízületén elvégzett beavatkozások eredményét értékeltük, 80%-ban a domináns oldal volt érintett. A betegek átlagéletkora 61 év (42–76 év), az átlagos utánkövetési idő pedig 16 hónap (4–48 hónap) volt. Vizsgálatunkban 11 nő (50%) és 11 férfi (50%) vett részt. A ROK-szaka-

1. táblázat | Szakadások jellemzése Snyder szerint

Elhelyezkedés				
A		1 eset		
Ízületi felszín felőli				
B		1 eset	1 eset	
Bursa felőli felszín	0. fokozat normál	1. fokozat <1/4 elvékonyodás (–3 mm)	2. fokozat <1/2 elvékonyodás (3–6 mm)	3. fokozat >1/2 elvékonyodás (+6 mm)
C		11 eset	5 eset	4 eset
Teljes vastagságú	1. fokozat apró, gombostűfejnyi	2. fokozat közepes, <2 cm, 1 ínt érint, visszahúzódtás nélkül	3. fokozat nagy, teljes, egy egész ínt érint, 3–4 cm, általában visszahúzódtik	4. fokozat masszív, 2 vagy több ínt érintő, visszahúzódtik, hegesedik

dás 11 betegnél (50%) következett be traumás okok miatt, a betegek másik fele nem tudta kifejezett életese-ményhez kötni a fájdalom megjelenését. Négy beteg (18%) sportolt aktívan a műtét előtt, közülük ketten (9%) ennek kapcsán sérültek meg. Fizikai munkát betegeink közel fele végzett, akiknek a válla jelentős mértékű terhelésnek volt kitéve a munka során (kalapácsolás, kerti munka, bolti eladó stb.). A műtétek 3 esetben (13%) részleges, 20 esetben (87%) pedig teljes vastagságú szakadás miatt történtek. A szakadások részletes, Snyder szerinti [20] besorolását az 1. táblázat mutatja.

Az eredményeket Constant Score (CS) [21], a fájdalom szintjét Vizuális Analóg Skála (VAS) segítségével mértük fel. Fizikális vizsgálattal rögzítettük a váll aktív és passzív mozgásait, valamint a ROK funkcióját. Ultrahangvizsgálattal határoztuk meg a ROK inának integritását, hagyományos röntgenfelvételen pedig az acromio-humeralis távolságot mértük meg, valamint ellenőriztük a beültetett implantátumok helyzetét.

Az ultrahangfelvételeket a nagyobb diagnosztikus pontosság miatt radiológus szakorvos készítette [22]. Kiindulási pozícióként minden beteg egy műanyag rudat tartott a kezében, miközben alkarjait lazán a combjára fektette. Ez után kirotált állapotban, valamint mozgás közben is megfigyelhettük az inakat. A vizsgálatot Esaote MyLab™70 XVision készülékkel, LA 523-as transzducerrel végeztük [23].

A röntgenfelvételek beállításait Benson [24] közleményének felhasználásával végeztük, így a film fókusztávolsága 1,5 méter volt, anteroposterior irányú felvételen craniocaudalisan 20°-os dőlésszögben nézett a röntgen-cső a nyugalmi pozícióban tartott karra.

A vizsgálat során gyűjtött adatok feldolgozását, valamint a statisztikai számításokat Statistica program segítségével, egyszerű T-próbával végeztük.

Eredmények

A preoperatív Constant Score-ok átlaga 45 volt, ami a műtét utáni időszakban 79-re emelkedett. Az életminőség szempontjából a Constant Score alapján „kiváló”, „jó”, „közepes”, valamint „rossz” életminőségű csoportokba osztottuk a betegeket (2. táblázat). A vizsgálatban részt vett betegek 57%-a „kiváló”, 30%-a pedig „jó” eredményt ért el. Két beteg került a „közepes”, egy pedig a „rossz” életminőségű csoportba. Annál a betegnél, aki a „rossz” csoportba került, a posztoperatív időszakban befagyott váll szindróma alakult ki.

A VAS műtét előtti 6,6-es átlagértéke a posztoperatív időszakban 2,5-re csökkent. A műtét utáni fájdalom mértéke szempontjából vizsgálva a betegeket, szintén „kiváló”, „jó”, „közepes”, valamint „rossz” eredményeket adó csoportokat különböztethetünk meg (3. táblázat). A vizsgálatban részt vett egyének 65%-a „kiváló”, 27%-a „jó” eredményeket értek el. A „közepes” és „rossz” csoportokba 1–1 fő került. A „rossz” csoportba

2. táblázat | Posztoperatív Constant Score értékelése

Értékelés	Constans Score	Betegek száma	%
Kiváló	100–80	13	57
Jó	65–79	7	30
Közepes	55–64	2	9
Rossz	<54	1	4

3. táblázat | A posztoperatív fájdalom mértékének összegzése Vizuális Analóg Skálán (VAS)

Értékelés	VAS	Betegek száma	%
Kiváló	1–2	15	65
Jó	3–4	6	27
Közepes	5–7	1	4
Rossz	8–10	1	4

4. táblázat | Preoperatív és posztoperatív átlagos mozgásterjedelmek

	Abductio	Flexio	ER1	ER2	IR
Preoperatív	80°	130°	60°	50°	55°
Posztoperatív	90°	170°	85°	70°	70°

került beteg megegyezik a fent említettel, akinek posztoperatív befagyott válla van.

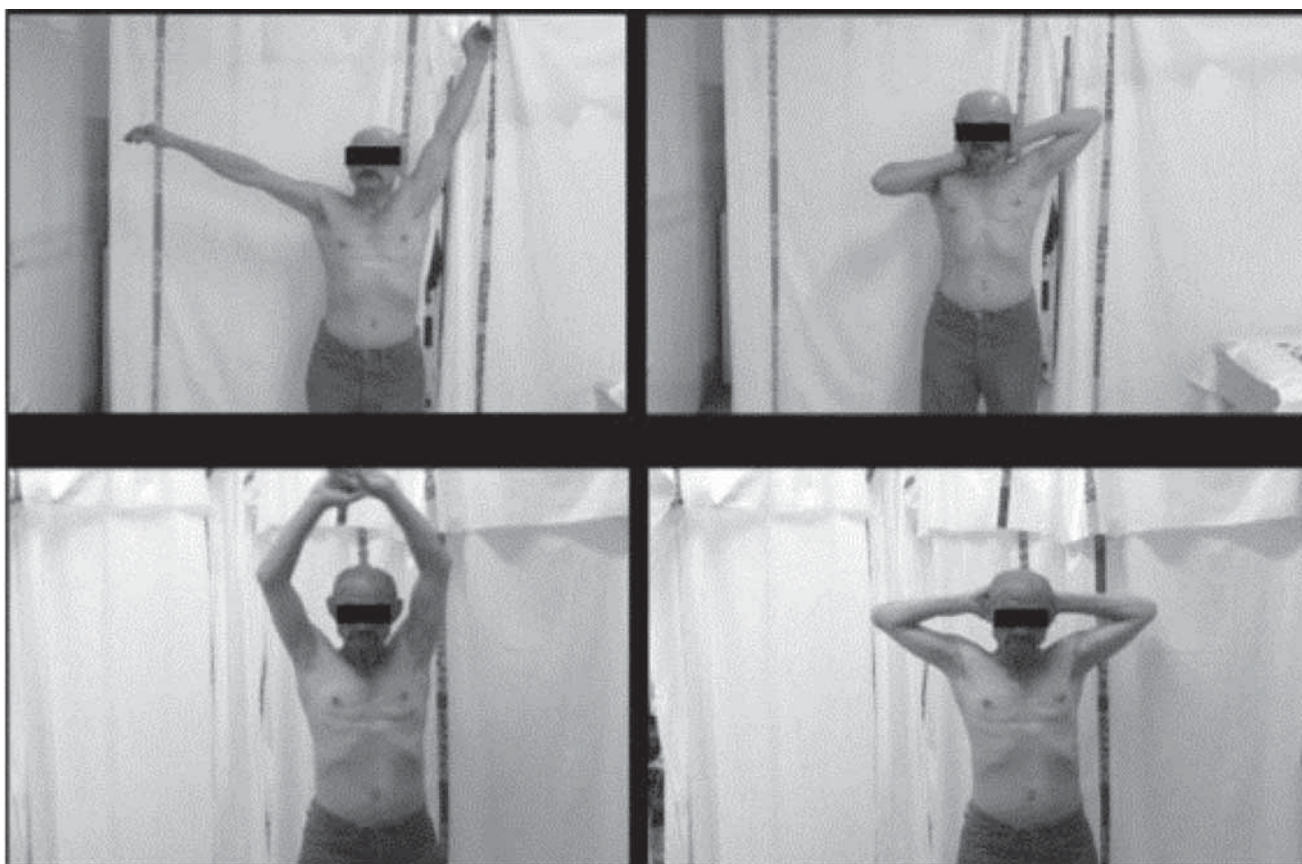
Mozgásterjedelem

Amint azt az 1. ábra szemlélteti, a betegek mozgásterjedelmüket jelentős mértékben visszanyerik műtét után. Bár ez a folyamat igen lassú, átlagosan 9 hónapot vesz igénybe, és folyamatos gyógytornával kiegészítve érhető el megfelelő eredmény.

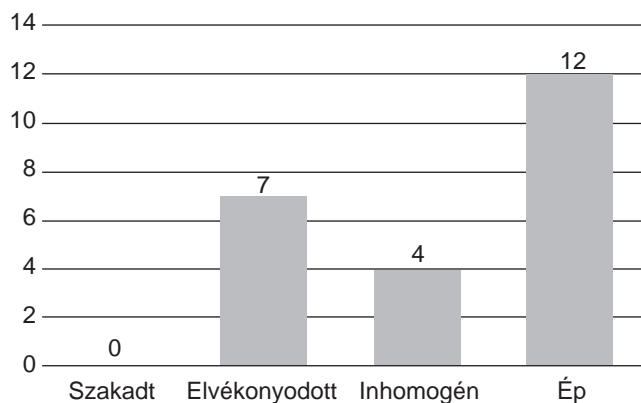
Rátekintve a 4. táblázatra, láthatóvá válik, hogy a betegek mozgásterjedelme minden mozgásirányban jobb eredményeket mutatott, mint a műtét előtti fizikális vizsgálat során.

Ultrahanggal vizsgált rotátorköpeny állapota

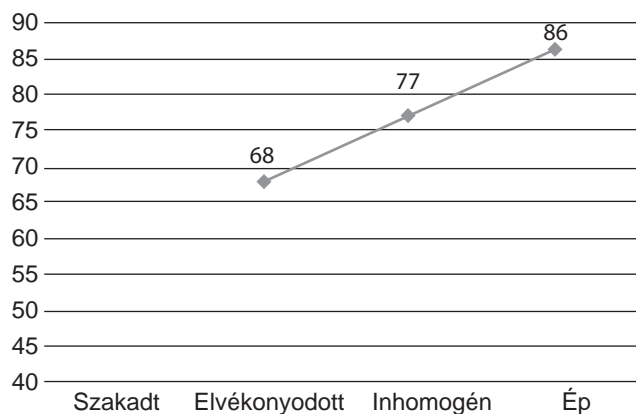
Az inak integritását ultrahanggal vizsgáltuk. Az ultrahangos vizsgálatkor a ROK integritása szempontjából négyféle eredményt vártunk. Szakadt, elvékonyodott, inhomogén, valamint elváltozás nélküli (ép) ín. Az elvékonyodott és az inhomogén állapotot vizsgálatunk során részleges szakadásként értékeltük. A vizsgált beteganyagban teljes vastagságú szakadást nem találtunk, 7 esetben az ín elvékonyodott, 4 betegnél inhomogén képet mutatott. A fennmaradó 12 páciensnél az ultrahangképen elváltozás nem volt megfigyelhető (2. ábra). Az ín állapota és az eredmények között összefüggést keresve azt találtuk, hogy a CS átlaga elvékonyodott ín esetében 68, az inhomogén szerkezetnél 77, míg ép állapotú inaknál



1. ábra | Felső sor: preoperatív mozgásterjedlem; alsó sor: posztoperatív mozgásterjedlem



2. ábra | A rotátorköpeny állapotát ultrahanggal vizsgáltuk meg. A hasábok magassága megfelel a különböző csoportokban lévő betegek számának, amely a bal oldali tengelyről olvasható le



3. ábra | Az egyes morfológiai csoportokhoz tartozó Constant Score értékek átlaga

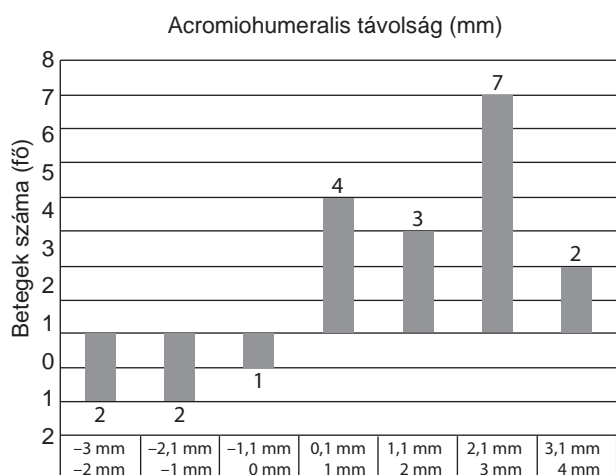
86-nak bizonyult (3. ábra). A kiindulási szakadás méretének függvényében vizsgálva a posztoperatív eredményeket megfigyeltük, hogy az elvékonyodott vagy inhomogén ultrahangképet mutató vállak esetében a beavatkozás kivétel nélkül teljes vastagságú (Snyder „C” típus) szakadás miatt történt (5. táblázat). Az ép ultrahangképet mutató inak esetében 3 betegnél részleges, 9 betegnél teljes vastagságú szakadás miatt végeztünk rekonstrukciót.

Az acromiohumeralis távolság és az életminőség összevetése

Az AHD-t Werner közleményében leírt módon mértük meg [25]. Az acromion alsó corticalis felszínére fektetett egyenes, valamint a caput humeri legfelső cranialis csúcsát érintő, az előzővel párhuzamos egyenes közti távolság adja meg az AHD-t. Az ép oldalhoz képest 5 esetben (23,8%) volt szűkebb az acromion és a humerusfej

5. táblázat | Eredmény a kiindulási szakadás függvényében

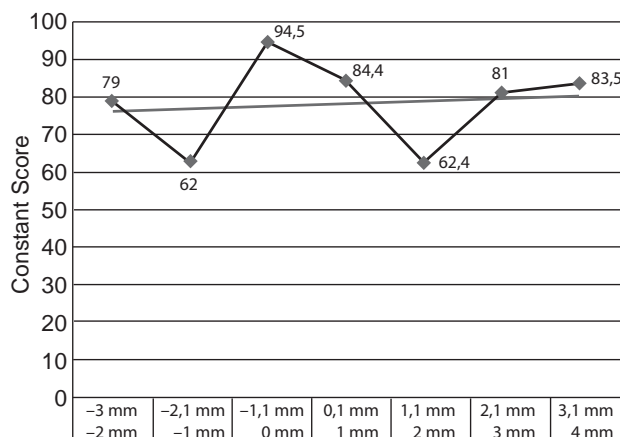
	Kiindulási szakadás Snyder szerinti beosztása	Betegek száma
Elvékonyodott	C2	1
	C3	3
	C4	3
Inhomogén	C2	4
Ép	A1	1
	B1	1
	B2	1
	C2	6
	C3	2
	C4	1



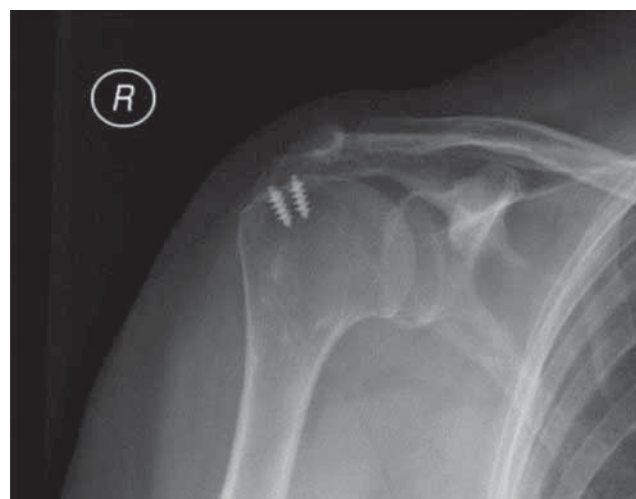
4. ábra | A bal oldali vízszintes vonal alatti oszlopok azokat a betegeket mutatják, akiknél az acromiohumeralis távolság (AHD) az operált oldalon az ép oldalánál kisebb volt. Az oszlopok alatt látható, hogy hány milliméterrel volt kisebb az AHD az ép oldalánál, az oszlopok hossza alapján a bal oldali függőleges tengelyen leolvasható, hogy hány beteg tartozott az adott csoportba. A jobb oldali, vízszintes vonal feletti oszlopok hasonlóképpen mutatják, hogy hány betegnél volt az AHD nagyobb az ép oldalán mért távolságnál

közötti távolság. Az eloszlás a következőképpen alakult: 2 betegnél (9,5%) 3 mm-rel, 2 betegnél (9,5%) 2 mm-rel, 1 betegnél (4,7%) 1 mm-rel. Az ép oldalhoz képest az AHD nagyobb volt összesen 16 esetben (76,2%), részletezve a következő volt: az AHD a nem operált oldalánál 1 mm-rel nagyobb 4 betegnél (19%), 2 mm-rel 3 betegnél (14%), 3 mm-rel 7 betegnél (33%), 4 mm-rel 2 betegnél (4. ábra). A subacromialis tér tágassága és a funkcionális eredmények közötti kapcsolatot vizsgálva nem találunk összefüggést a két mérőszám között [26] (5. ábra).

CS és AHD összefüggése



5. ábra | A vastag szürke vonal az adott csoportokban mért Constant Score értékeket mutatja, a score-hoz tartozó skála a bal oldali függőleges tengelyről olvasható le. A Constant Score értékekben tendenciózus változás nem észlelhető az AHD függvényében, a két csoportban (vékonyabb szürke vonal).



6. ábra | A humerus fejének corticalis széléből kiemelkedő csavarok

Egyéb, a funkciót és az életminőséget befolyásoló tényező

Csavar-előboltosulás

A röntgen- és ultrahangfelvételeket elemezve próbáltunk az esetlegesen jelentkező egyéb panaszokra magyarázatot találni. Négy esetben mind az ultrahang-, mind a röntgenfelvétel kimutatta az operáció során behelyezett csavar kiboltosulását a corticalis rétegből, azonban ez a kimozdulás minimálisnak tekinthető. Saját beteganyagunk vizsgálata során a csavar előboltosulására két magyarázatot találtunk: vagy a műtét során nem sikerült a csavart a megfelelő mélységben becsavarni, vagy a posztoperatív időszakban bekövetkezett trauma miatt történt kimozdulás. Egy betegünk beszámolt sérülésről: elesett és az addig jó funkciójú, fájdalomtalan válla ezt követően

fájdalmassá vált, a mozgástartomány megmaradása mellett rosszabbodó fej feletti izomerő alakult ki. Fizikális vizsgálat során Jobe-tesztje pozitív volt, mind a röntgen- (6. ábra), mind az ultrahangképen jól látható a corticalis fölé emelkedő csavar. A többi beteg traumáról nem számolt be, de a fizikális vizsgálat során és az életminőség-kérdőív alapján az ő eredményeik is rosszabbak lettek, mint a vizsgálatban mért átlag, a Constant Score átlagosan 65 volt náluk.

Posztoperatív befagyott váll

A vizsgálat során egy esetben talákoztunk posztoperatív befagyott vállal, amely 30-as Constant Score értékkel és 8-as Vizuális Analóg Skála értékkel párosult. Az ultrahangvizsgálat enyhén inhomogén állományú, de nem szakadt supraspinatus inat mutatott. Az AHD az ép oldaltól minimálisan eltérőnek bizonyult az elkészült röntgenfelvételek alapján.

Megbeszélés

Vizsgálatunk alapján a rotátorköpeny-szakadás artroszkópos rekonstrukciója az irodalmi adatoknak megfelelően jó eredményt adott [27]. A vizsgálatba bevont betegek több mint 80%-a a Constant Score alapján a jó (65–79) vagy kiváló (80–100) kategóriába került. A Vizuális Analóg Skála eredményeit értékelve, a betegek szintén több mint 80%-a került a jó (3–4), illetve a kiváló (1–2) kategóriába. Egy esetben befagyott váll alakult ki a posztoperatív időszakban, és négy betegnél tapasztaltuk a beültetett implantátum minimális előemelkedését a humerus corticalis felszíne fölél.

A rotátorköpeny teljes vastagságú rupturáját az irodalmi adatok ismeretében nagyobb gyakoriságban vártuk volna [16], azonban jelen beteganyagban teljes vastagságú szakadást nem találtunk. Az ultrahangvizsgálaton elvékonyodott és inhomogén képet mutató inakat részlegesen szakadtként értékeltük, ezek alapján részleges szakadást 11 esetben találtunk, 12 betegnél az ultrahangvizsgálat semmilyen morfológiai elváltozást nem mutatott, az ín épnek bizonyult. Így összességében ruptúra 47%-ban fordult elő a vizsgálat időtartama alatt, ami az irodalomban említett 11–36%-os adatoknál kissé magasabb [17, 18, 19].

A rotátorköpeny-szakadások mérete és a ruptúra előfordulásának aránya az idő előrehaladtával nő. *Manan és munkacsoportja* [28] megfigyelte, hogy a szakadások kiterjedése az esetek közel felében szignifikánsan nő a defektus első diagnosztizálása után 18 hónap elteltével. *Millett és munkatársai* vizsgálatából [29] kiderül, hogy a további sebészeti beavatkozást igénylő rotátorköpeny-ruptúra előfordulási gyakorisága 5 éves utánkövetésnél 6%, míg 10 év elteltével ez az arány 17%-ra nő. Tekintettel arra, hogy a mi vizsgálatunkban az átlagos utánkövetési idő 16 hónap volt, a későbbiek során való-

színűleg megjelenhetnek teljes vastagságú szakadások betegeink között.

A vizsgálat előtt feltételeztük, hogy az acromiohumeralis távolság mérete indirekt módon utal majd a rotátorköpeny állapotára és így hatással lesz a funkcionális eredményekre. Ilyen jellegű összefüggést jelen vizsgálatunkban nem találtunk. Az ellenoldali, nem operált vállhoz viszonyítva – akár kisebb, akár nagyobb lett az AHD-távolság – ez szignifikánsan nem befolyásolta a funkcionális eredményeket. Ennek ellentmond *Saupe és munkatársai* [30] közleményében olvasható eredmény, amelyben negatív korrelációt írtak le az acromiohumeralis távolság és a rotátorköpeny szakadása, valamint az összes izom zsíros degenerációja között. Feltételezhető, hogy a vizsgálatban szereplő nagyobb esetszám (63 beteg) befolyásolta az eredményt. Nem egyértelmű az irodalmi adatok alapján a posztoperatív időszakban bekövetkezett ruptúra összefüggése a funkcionális eredményekkel. *Klepps és munkatársai* [31] 47 teljes vastagságú rotátorköpeny-szakadás miatt operált beteget vizsgáltak, és azt találták, hogy 31%-ban alakult ki ruptúra, ez azonban nem gyakorolt szignifikáns hatást az eredményekre. *Meyer és munkatársai* MR-artrográfiával követték 16 beteget, akiknél 17 vállon történt artroszkópos technikával végzett rotátorköpeny-rekonstrukció. Az utánkövetés közel 50 hónapig tartott, aminek a végére meglepően magas arányban, 88%-ban találtak részleges vagy teljes vastagságú rupturát, aminek azonban semmilyen hatása nem volt kimutatható a műtét utáni eredményekre. Ugyanakkor *Miller* publikációjában [32] azt közölte, hogy 22 masszív vagy nagyméretű rotátorköpeny-szakadás miatti artroszkópos technikával végzett rekonstrukción átesett betegnél 41%-ban alakult ki ismételt szakadás, és a ruptúra szignifikánsan rontotta a funkcionális eredményeket. Valószínűsíthető, hogy ennél a munkánál az eredményeket jelentősen befolyásolta az, hogy a kiindulási szakadás mérete is nagy volt. Saját vizsgálatunkban hasonló eredményeket kaptunk. A döntően kis és közepes méretű szakadások miatt végzett rekonstrukciók után kialakult részleges rupturák nem jártak együtt szignifikánsan rosszabb funkcionális eredménnyel azokhoz a betegekhez képest, akiknél az ultrahang-morfológiai kép ép rotátorköpeny-szerkezetet mutatott.

A posztoperatív fizikális vizsgálatok eredményét az ultrahangos eredmények tükrében vizsgálva azt találtuk, hogy a fizikális elváltozások mértéke szorosan követi az ultrahang által leírt változásokat. Az egyéb, életminőséget befolyásoló tényezőket vizsgálva, 4 esetben (17%) találtuk az ultrahang- és röntgenképeken a csavar minimális mértékű előbóltosulását. Ez az arány a nemzetközi irodalomban említett előfordulási gyakoriságnál (0,5%–11%) magasabb [24].

A fentieket összefoglalva: Vizsgálatunk alapján a rotátorköpeny-varrat megfelelő eredményt adott másfél év távlatában. A műtét után kialakult részleges ruptúra aránya kissé magasabb volt, mint amit a nemzetközi iro-

dalomban olvashatunk, azonban ez a részleges szakadás és az acromiohumeralis távolság nem befolyásolta jelentősen az eredményeket. Egyedül a csavarok előboltosulása és a posztoperatív időszakban kialakult befagyott váll szindróma párosult rosszabb eredményekkel.

Irodalom

- [1] *Sher, J. S., Uribe, J. W., Posada, A., et al.*: Abnormal findings on magnetic resonance images of asymptomatic shoulders. *J. Bone Joint Surg. Am.*, 1995, 77(1), 10–15.
- [2] *Tempelhof, S., Rupp, S., Seil, R.*: Age-related prevalence of rotator cuff tears in asymptomatic shoulders. *J. Shoulder Elbow Surg.*, 1999, 8(4), 296–299.
- [3] *Bigliani, L. U., Morrison, D. S., April, E. W.*: The morphology of the acromion and its relationship to rotator cuff tears. *Orthop. Trans.*, 1986, 10, 216–228.
- [4] *Panni, A. S., Milano, G., Lucania, L., et al.*: Histological analysis of the coracoacromial arch: correlation between age-related changes and rotator cuff tears. *Arthroscopy*, 1996, 12(5), 531–540.
- [5] *Gill, T. J., McIrvin, E., Kocher, M. S., et al.*: The relative importance of acromial morphology and age with respect to rotator cuff pathology. *J. Shoulder Elbow Surg.*, 2002, 11(4), 327–330.
- [6] *Terado, K.*: Conservative treatment for rotator cuff tears. *Katakansetsu (The Shoulder Joint)*, 1999, 23(3), 397–400.
- [7] *Itoi, E., Tabata, S.*: Conservative treatment of rotator cuff tears. *Clin. Orthop. Relat. Res.*, 1992, 275, 165–173.
- [8] *Bishop, J., Klepps, S., Lo, I. K., et al.*: Cuff integrity after arthroscopic versus open rotator cuff repair: a prospective study. *J. Shoulder Elbow Surg.*, 2006, 15(3), 290–299.
- [9] *Van der Zwaal, P., Thomassen, B. J., Nieuwenhuijse, M. J., et al.*: Clinical outcome in all-arthroscopic versus mini-open rotator cuff repair in small to medium-sized tears: a randomized controlled trial in 100 patients with 1-year follow-up. *Arthroscopy*, 2013, 29(2), 266–273.
- [10] *Schmase, E., Toussaint, B., Gillespie, R., et al.*: Arthroscopic treatment of anterosuperior rotator cuff tears. *Orthopedics*, 2013, 36(11), e1394–e1400.
- [11] *Ticker, J. B., Burkhart, S. S.*: Why repair the subscapularis? A logical rationale. *Arthroscopy*, 2011, 27(8), 1123–1128.
- [12] *Neer, C. S., Craig, E. V., Fukuda, H., et al.*: Cuff-tear arthropathy. *J. Bone Joint Surg. Am.*, 1983, 65(9), 1232–1244.
- [13] *Fabis, J., Kordek, P., Bogucki, A., et al.*: Function of the rabbit supraspinatus muscle after large detachment of its tendon: 6-week, 3-month, and 6-month observation. *J. Shoulder Elbow Surg.*, 2000, 9(3), 211–216.
- [14] *Goutallier, D., Postel, J. M., Bernageau, J., et al.*: Fatty muscle degeneration in cuff ruptures. Pre- and postoperative evaluation by CT scan. *Clin. Orthop. Relat. Res.*, 1994, 304, 78–83.
- [15] *Van der Meijden, O. A., Westgard, P., Chandler, Z., et al.*: Rehabilitation after arthroscopic rotator cuff repair: current concepts review and evidence-based guidelines. *Int. J. Sports Phys. Ther.*, 2012, 7(2), 197–218.
- [16] *Galatz, L. M., Griggs, S., Cameron, B. D., et al.*: Prospective longitudinal analysis of postoperative shoulder function: a ten-year follow-up study of full-thickness rotator cuff tears. *J. Bone Joint Surg. Am.*, 2001, 83(7), 1052–1056.
- [17] *Charousset, C., Bellaïche, L., Kalra, K., et al.*: Arthroscopic repair of full-thickness rotator cuff tears: is there tendon healing in patients aged 65 years or older? *Arthroscopy*, 2010, 26(3), 302–309.
- [18] *Cho, N. S., Lee, B. G., Rhee, Y. G.*: Arthroscopic rotator cuff repair using a suture bridge technique: is the repair integrity actually maintained? *Am. J. Sports Med.*, 2011, 39(10), 2108–2116.
- [19] *Meyer, M., Klouche, S., Rousselin, B., et al.*: Does arthroscopic rotator cuff repair actually heal? Anatomic evaluation with magnetic resonance arthrography at minimum 2 years follow-up. *J. Shoulder Elbow Surg.*, 2012, 21(4), 531–536.
- [20] *Snyder, S. J.*: Arthroscopic classification of rotator cuff lesions and surgical decision making. *Shoulder arthroscopy*. 2nd ed. Lippincott Williams and Wilkins, Philadelphia, 2003.
- [21] *Constant, C. R., Murley, A. H.*: A clinical method of functional assessment of the shoulder. *Clin. Orthop. Relat. Res.*, 1987, 214, 160–164.
- [22] *Hibbey, C., Babos, Á., Tácsik, I.*: Reliability of ultrasonography of the supraspinatus tendon. [A supraspinatus ín ultrahangvizsgálásának pontossága.] *Magyar Traumatológia, Ortopédia, Kézsebészet, Plasztikai Sebészet*, 1995, 38(2), 113–117. [Hungarian]
- [23] *Seitz, A. L., Michener, L. A.*: Ultrasonographic measures of subacromial space in patients with rotator cuff disease: a systematic review. *J. Clin. Ultrasound*, 2011, 39(3), 146–154.
- [24] *Benson, E. C., MacDermid, J. C., Drosdowech, D. S., et al.*: The incidence of early metallic suture anchor pullout after arthroscopic rotator cuff repair. *Arthroscopy*, 2010, 26(3), 310–315.
- [25] *Werner, C. M., Conrad, S. J., Meyer, D. C., et al.*: Intermethod agreement and interobserver correlation of radiologic acromiohumeral distance measurements. *J. Shoulder Elbow Surg.*, 2008, 17(2), 237–240.
- [26] *Skaliczki, G., Koteczki, Á., Kóvári, E., et al.*: The effect of rerap- ture to functional outcome following rotator cuff repair. [Rotátorköpeny rekonstrukció utáni reruptura hatása a funkcionális eredményekre.] *Magyar Traumatológia, Ortopédia, Kézsebészet, Plasztikai Sebészet*, 2012, 55(1–2), 39–46. [Hungarian]
- [27] *Levy, O., Venkateswaran, B., Even, T., et al.*: Mid-term clinical and sonographic outcome of arthroscopic repair of the rotator cuff. *J. Bone Joint Surg. Br.*, 2008, 90(10), 1341–1347.
- [28] *Maman, E., Harris, C., White, L., et al.*: Outcome of nonoperative treatment of symptomatic rotator cuff tears monitored by magnetic resonance imaging. *J. Bone Joint Surg. Am.*, 2009, 91(8), 1898–1906.
- [29] *Millett, P. J., Horan, M. P., Maland, K. E., et al.*: Long-term survivorship and outcomes after surgical repair of full-thickness rotator cuff tears. *J. Shoulder Elbow Surg.*, 2011, 20(4), 591–597.
- [30] *Saupe, N., Pfirrmann, C. W., Schmid, M. R., et al.*: Association between rotator cuff abnormalities and reduced acromiohumeral distance. *Am. J. Roentgenol.*, 2006, 187(2), 376–382.
- [31] *Klepps, S., Bishop, J., Lin, J., et al.*: Prospective evaluation of the effect of rotator cuff integrity on the outcome of open rotator cuff repairs. *Am. J. Sports Med.*, 2004, 32(7), 1716–1722.
- [32] *Miller, B. S., Downie, B. K., Koben, R. B., et al.*: When do rotator cuff repairs fail? Serial ultrasound examination after arthroscopic repair of large and massive rotator cuff tears. *Am. J. Sports Med.* 2011, 39(10), 2064–2070.

(Sallai Imre,
Budapest, Karolina út 27., 1113
e-mail: sallai.imre@semmelweis-univ.hu)