

Egy ritka, veleszületett neurodegeneratív betegség: a cerebrotendinosus xanthomatosis laboratóriumi diagnosztikája

Varga Viktória Evelin¹ ■ Katkó Mónika¹ ■ Harangi János dr.³
Balogh István dr.² ■ Kapás István dr.⁴ ■ Madar László²
Seres Ildikó dr.¹ ■ Molnár Mária Judit dr.⁵ ■ Paragh György dr.¹
Kovács G. Gábor dr.⁶ ■ Harangi Mariann dr.¹

Debreceni Egyetem, Klinikai Központ, ¹Belgyógyászati Intézet, Anyagcsere Betegségek Tanszék,

²Laboratóriumi Medicina Intézet, Debrecen

³Research Laboratory for Chromatography, Debrecen

⁴Veszprém Megyei Csolnoky Ferenc Kórház, Neurológiai és Stroke Osztály, Veszprém

⁵Semmelweis Egyetem, Általános Orvostudományi Kar,

Genomikai Medicina és Ritka Betegségek Intézete, Budapest

⁶Institute of Neurology, Medical University of Vienna, Vienna, Ausztria

A cerebrotendinosus xanthomatosis egy ritka, ataxiával, spasticitással, korai mentális hanyatlással és pszichiátriai tünetekkel járó neurodegeneratív betegség, amelyet a koleszterin és a kolesztanol agyban és az inakban történő felszaporodása jellemez az epesavszintézisben részt vevő szterol-27-hidroxiláz (CYP27A1) génjének mutációja miatt. A diagnózis gyakran hibás vagy megkésett a változatos klinikai megjelenés miatt. A laboratóriumi diagnosztika rutinszerűen az emelkedett koleszterolszint kimutatását végzi gázkromatográf-tömegspektrométer alkalmazásával, majd a diagnózist a molekuláris genetikai vizsgálat igazolja. A korai felismerés és a kenodezoxikólsav-, valamint a hidroximetil-glutaril-koenzim-A-reduktáz-gátló kezelés megkezdése alapvető jelentőségű az irreverzibilis neurológiai károsodások és a tartós munkaképtelenség kialakulásának megelőzésében. A szerzők összefoglalják a cerebrotendinosus xanthomatosis patomechanizmusával, laboratóriumi diagnosztikájával és kezelési lehetőségeivel kapcsolatos tudnivalókat. *Orv. Hetil.*, 2014, 155(21), 811–816.

Kulcsszavak: cerebrotendinosus xanthomatosis, kolesztanol, laboratóriumi diagnosztika, kenodezoxikólsav-kezelés

Laboratory diagnosis of a rare congenital neurodegenerative disease: cerebrotendinous xanthomatosis

Cerebrotendinous xanthomatosis is a rare neurodegenerative disease characterized by the accumulation of cholesterol and cholestanol in the brain and the tendons caused by mutations of the gene encoding sterol 27-hydroxylase (CYP27A1), which is involved in bile acid synthesis. The diagnosis is often missed and delayed because of the variable clinical presentation of the disease. Blood testing for cerebrotendinous xanthomatosis is routinely performed using gas chromatography-mass spectrometry measurement of elevated cholestanol level, and the diagnosis is confirmed by molecular genetic analysis. Early recognition and initiation of chenodeoxycholic acid therapy with hydroxymethyl-glutaril-Coenzyme-A reductase inhibitors is critical to prevent irreversible neurological damage and permanent disability. The authors summarize the current knowledge about the pathomechanism, laboratory diagnosis and therapeutic options of cerebrotendinous xanthomatosis.

Keywords: cerebrotendinous xanthomatosis, cholestanol, laboratory diagnosis, chenodeoxycholic acid therapy

Varga, V. E., Katkó, M., Harangi, J., Balogh, I., Kapás, I., Madar, L., Seres, I., Molnár, M. J., Paragh, Gy., Kovács, G., Harangi, M. [Laboratory diagnosis of a rare congenital neurodegenerative disease: cerebrotendinous xanthomatosis]. *Orv. Hetil.*, 2014, 155(21), 811–816.

(Beérkezett: 2014. február 11.; elfogadva: 2014. március 20.)

Rövidítések

CTX = cerebrotendinosus xanthomatosis; GC-MS = gázkromatográfia-tömegspektrometria; HDL-C = high-density lipoprotein koleszterin; HMG-CoA = hidroximetil-glutaril-koenzim-A-reduktáz; LDL-C = low-density lipoprotein koleszterin; SIM = szelektív ionmonitorozás

A cerebrotendinosus xanthomatosis patogenezeise

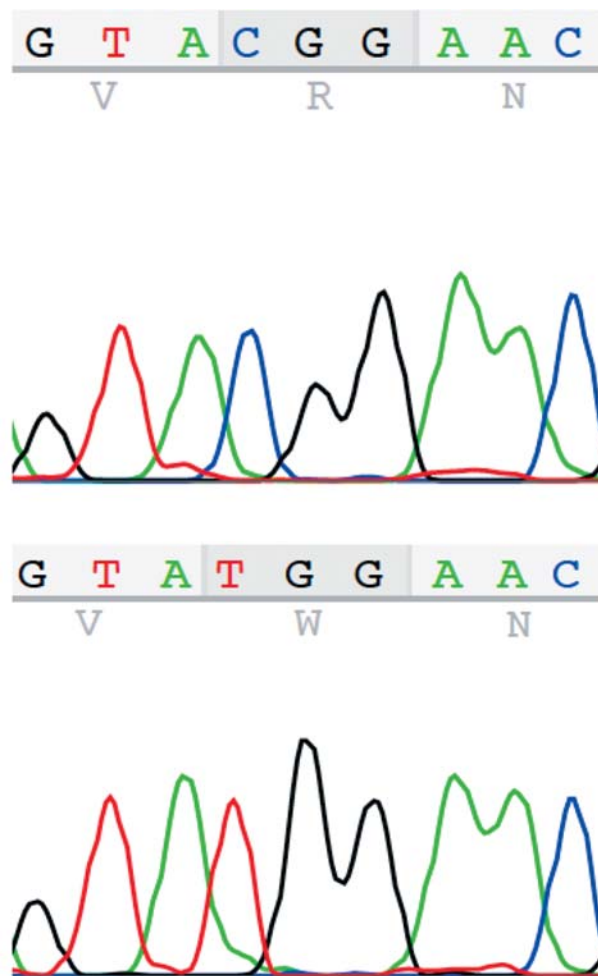
A cerebrotendinosus xanthomatosis (CTX) egy recesszív módon öröklődő ritka anyagcsere-betegség, amelyért a 2-es kromoszóma hosszú karján lévő *CYP27A1* gén mutációja felelős [1]. A gén terméke a szterol-27-hidroxiláz, egy mitokondriális enzim, a citokróm P450 család tagja, ami a betegséget okozó mutációk következtében hiányzik vagy inaktív [2]. A 18,6 kb méretű gén 9 exont és 8 intront tartalmaz [3]. A *CYP27A1* génben azonosított mutációk bárhol előfordulhatnak, de mintegy felük a 6–8 exonban található, ezek kódolják az adrenodoxin- és a hemkötő helyeket, amelyek az adrenodoxin, illetve az adrenodoxinreduktáz kofaktorokkal való interakciót teszik lehetővé, és elengedhetetlenek az enzim működéséhez. A deléciók, inszerciók és a nonsense mutációk megváltozott hosszúságú mRNS-eket és fehérjeszinten az adrenodoxin- és a hemkötő helyek elvesztését jelentik. A splicing helyein lévő mutációk a normálistól eltérő splicing következtében eredményeznek nem funkcionáló fehérjét. A missense mutációk az enzim katalitikus aktivitására és/vagy a fehérje stabilitására lehetnek hatással, és általában akkor patogének, ha az adrenodoxin- vagy a hemkötő helyeket, valamint a szubsztrátkötő helyet érintik. Az 1. ábrán egy homozigóta aminosavcserevel járó mutáció látható (c.379C>T, p.R127W). A genotípus nem határozza meg egyértelműen a fenotípust [4], ami egyéb faktorok módosító hatására utal.

A koleszterin epesavak (kólsav és kenodezoxikólsav) irányába történő lebontása számos enzimátalakításon keresztül valósul meg a májban (2. ábra). A szterol-27-hidroxiláz által katalizált reakció, amely során az 5 β -kolesztán-3 α , 7 α , 12 α -triol hidroxilációja történik a C27 pozícióban, a szteroid oldallánc oxidációjának első lépése. Az enzim egyéb szterolvázis vegyületek, többek között a D₃-vitamin hidroxilációját is végzi [5]. A szterol-27-hidroxiláz hiányában az epesavak szintézise csökken, a működő alternatív útvonalon kizárólag kólsav képződik, ezért CTX esetén az epéből szinte teljesen hiányzik a kenodezoxikólsav. Az epesavszintézis sebesség-meghatározó lépését katalizáló 7 α -hidroxiláz enzimre a

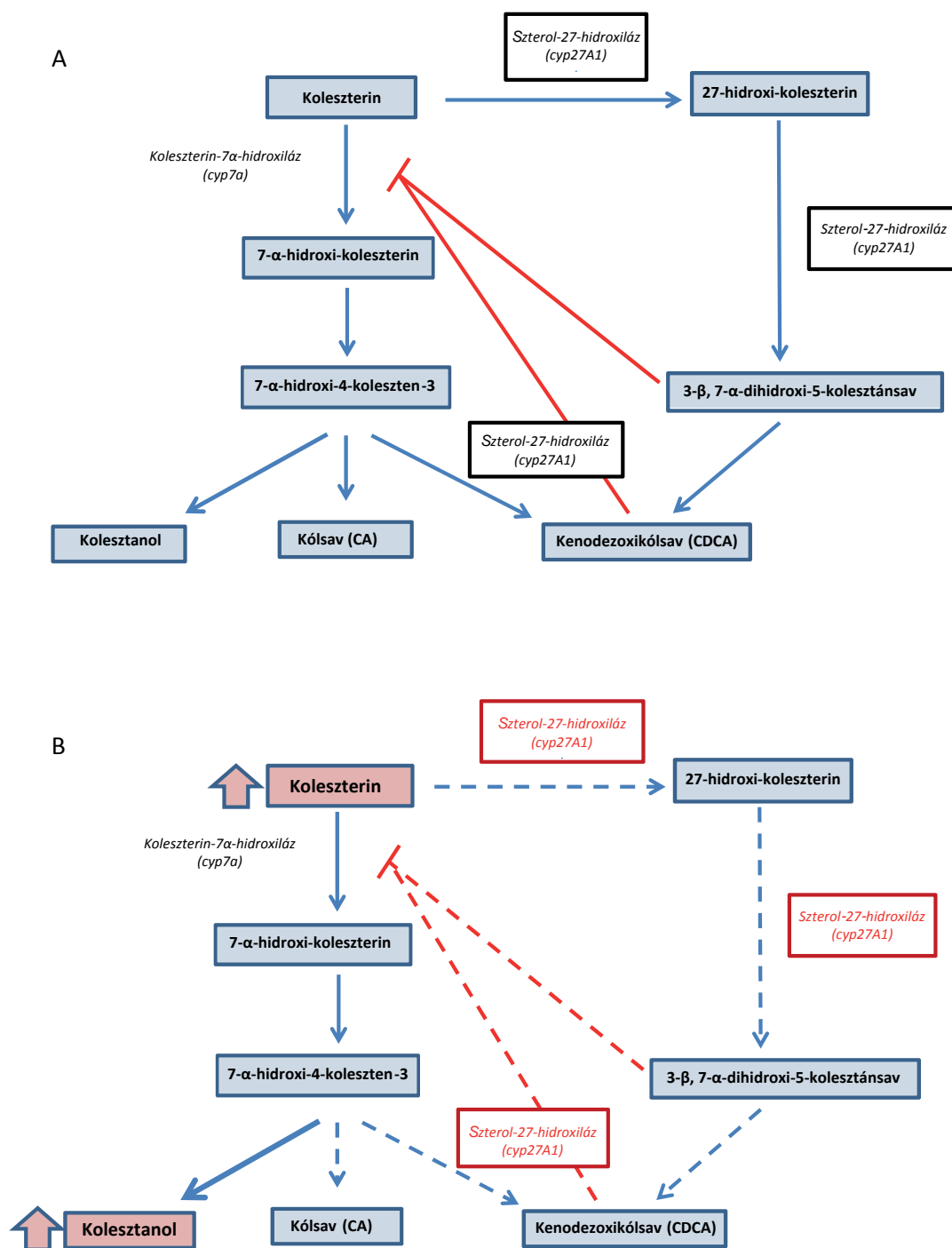
kenodezoxikólsav gyakorol gátlóhatást [6], de a betegekben ez a mechanizmus a leírtak miatt nem működik, ezért köztes termékek (oxiszterolok) és az azokból keletkező kolesztanol halmozódik fel a szövetekben. Az oxiszterolok képesek átlépni a vér-agy gáton, majd a központi idegrendszer sejtjeiben kolesztanollá alakulni, és felszaporodva xanthomákat képezni, amelyek a neurológiai tünetek megjelenéséhez vezetnek [7].

A cerebrotendinosus xanthomatosis klinikai tünetei

A klinikai tünetek rendkívül változatosak (3. ábra); szisztémás és neurológiai tünetekre csoportosíthatók. A betegség korai szakaszára a szisztémás tünetek, a későbbi



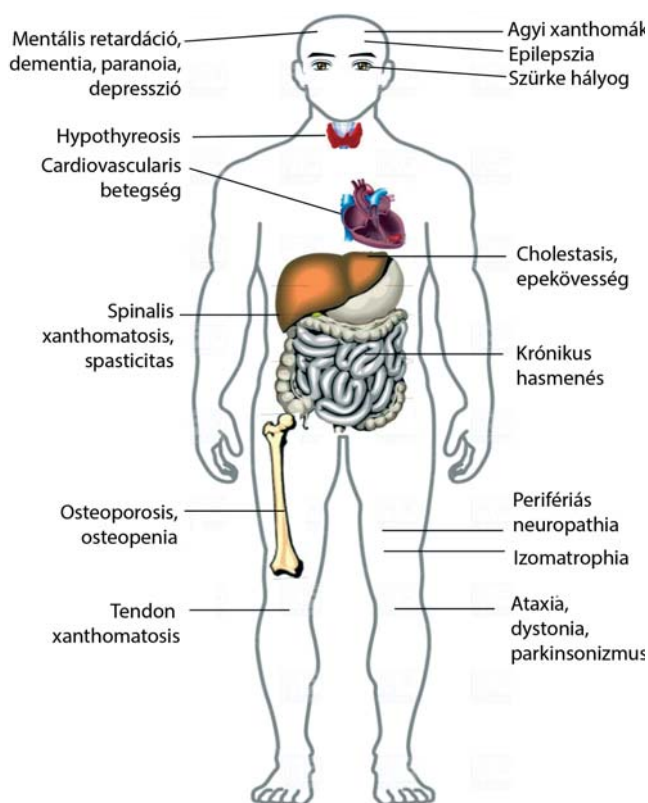
1. ábra | Egy homozigóta aminosavcserevel járó mutáció (c.379C>T, p.127W) a *CYP27A1* génben



2. ábra | Az epesavsintézis A) egészséges egyéneknél és B) cerebrotendinosus xanthomatosis esetén

szakaszára a neurológiai eltérések jellemzőek. Az újszülöttkori cholestaticus sárgaság az egyik első tünet lehet, de nem jellemző minden beteg esetében [8]. Gyakori a krónikus csecsemőkori hasmenés is, de a tünetek aspecifikus volta miatt a CTX-et többnyire nem diagnosztizálják ebben az életkorban [9]. Már az első évtizedben jellemző a szürke hályog kialakulása, amely szinte minden beteget érint [10]. A második-harmadik évtizedben jelennek meg a xanthomák az inak (az Achilles-ín, a kö-

nyökízület feszítőfelszíne, a kéz feszítőfelszíne, a térd és a nyak) feletti területen, de kialakulhatnak akár a tüdőben, agyban vagy a csontokban is [11]. Bár a betegek szérumkalciumszintje többnyire normális tartományban van, a csökkent kalciumfelszívódás miatt gyakori az osteopenia és az osteoporosis, ennek következtében a csonttörések kialakulása [12]. Az érlemeszesedés korai kialakulása következtében a szív- és érrendszeri betegségek – mint a fiatalkori stroke és myocardialis infarctus –



3. ábra | A cerebrotendinosus xanthomatosis jellegzetes tünetei

gyakorisága szintén magas [13]. Érdekes módon a szérum össz- és low-density lipoprotein koleszterin (LDL-C-) szintje alacsony, míg a high-density lipoprotein koleszterin- (HDL-C-) szint emelkedett. A korai öregedés és hypothyreosis kialakulása sem ritka [14]. A neurológiai manifesztációk származhatnak a központi, illetve perifériás idegrendszer károsodásából. A központi idegrendszer érintettségével a következő tünetek magyarázhatók: spasticitas (90%), cerebellaris tünetek (60%), pseudobulbaris tünetek, progresszív paraparesis, myoclonusok, extrapiramidális tünetek (dystonia, parkinsonizmus). A betegek intelligenciaszintje a pubertáskorig a normális tartomány alsó határa körüli. Ezt követően az IQ gyorsan hanyatlik, és a második évtized végére általában dementia alakul ki [15]. Gyakoriak a pszichiátriai tünetek, mint a paranoid téveszmék, a hallucinációk, az agitáltság, agresszió és depresszió. A perifériás idegekben döntően axonális károsodást figyelhetünk meg, amely elsősorban a vastag myelinizált rostokat érinti. Ritkábban demyelinisatiós károsodásról is beszámoltak [16]. A neuropathia következménye a végtagok izomzatának distalis túlsúlyú, szimmetrikus atrophija és paresise, valamint a distalis típusú hypaesthesia.

A képalkotó módszerek (CT, MR) cerebellaris dominanciájú atrophiat találnak. Az atrophia elsősorban a szürkeállományt érinti [17, 18, 19]. A pontos diagnózis az esetek egy részében sajnos már csak a kórbonctani vizsgálat során, az agy szövettani vizsgálatokor derül ki

[2]. A korai felismerés ugyanakkor elengedhetetlen az időbeni kezelés elindításához. Ebben nyújthatnak segítséget a laboratóriumi vizsgálatok. Az alábbiakban az általunk alkalmazott módszereket ismertetjük.

A plazma kolesztanolszintjének meghatározása gázkromatográfia-tömegspektrometriás (GC-MS) módszerrel

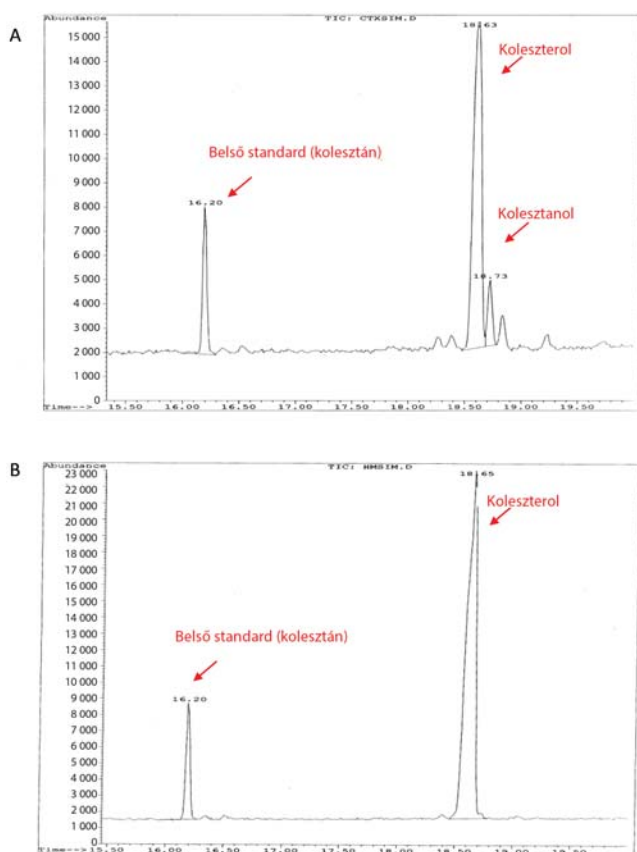
A plazma kolesztanolszintjének meghatározásához *Abmida és mtsai* módszerét dolgoztuk át [20]: 1 ml plazmamintából 5 α -kolesztán belső standard hozzáadása után, majd lúgos hidrolízist követően a szteránvázis vegyületeket n-hexánnal extraháljuk, és nitrogénáram alatt bepároljuk. A mintát szililezőszerekkel történő derivatizálást követően injektáljuk GC-MS-be (HP 5890 gázkromatográf – HP 5971A tömegspektrométer). A komponensek elválasztása egy Agilent J&W oszlopon (DB-5MS UI; 25 m \times 0,25 m \times 0,25 μ m) történik hélium vivőgázzal. A kvalitatív analízist standardok elemzésével, a tömegspektrumok 50–500 m/z tartományának értékelésével végezzük a NIST-könyvtár segítségével. A kvantitatív értékelést szelektív ionmonitorozással (SIM) végezzük, a target ionok csúcs alatti területeinek a belső standardhoz viszonyított arányainak meghatározásával és a kalibrációs standardok koncentrációinak felhasználásával. A 4. ábra egy beteg (A) és egy egészséges kontroll (B) eredményét mutatja. A normáltartomány az irodalmi adatok szerint 2–12,6 μ mol/l; a CTX-re jellemző diagnosztikus tartomány 36–102 μ mol/l [21].

A CYP27A1 gén mutációanalízise

A kódoló exonok és az exon-intron határoló szekvenciák analízisét DNS-szekvenálással végezzük. A DNS-izolálást teljesvér-leukocytákból végezzük kereskedelmi forgalomban lévő kit segítségével (QIAgen Blood Mini Kit, Qiagen, Hilden, Németország). Az amplifikációhoz és a szekvenáláshoz a primereket *prof. A. Federico* (University of Siena, Olaszország) bocsátotta rendelkezésünkre. A PCR-termékek tisztítására ultrafiltrációs mikrooszlopokat használunk (Microcon YM-100, Millipore, Billerica, Amerikai Egyesült Államok). A tisztított PCR-termékek szekvenálását BigDye Terminator v3.1 Cycle Sequencing Kit (Life Technologies, Foster City, California, Amerikai Egyesült Államok) használatával végezzük. A kapilláris elektroforézis ABI Prism 310 Genetic Analyzer (Life Technologies) készüléken történik.

A kezelés lehetőségei

Mivel az epesavszintézis 7 α -hidroxilált köztes termékeiből származó kolesztanol felhalmozódása a kialakuló xanthomák oka, ezért a 7 α -hidroxiláz gátlása jelenti a CTX optimális kezelési lehetőségét. Ennek megfelelően a kenodezoxikólsav-terápia az egyetlen effektív formája a



4. ábra | A kolesztanolmeghatározás eredménye A) cerebrotendinosus xanthomatosisos betegben és B) egészséges kontrollszemélyben

CTX kezelésének, de a korai diagnózis nagyon fontos, hiszen az időben megkezdett kezeléssel kivédhető számos tünet kialakulása. A már meglévő xanthomák mérete és a szövetekben, valamint a keringésben található kolesztanol mennyisége is csökkenthető kenodezoxikólsav-kezeléssel [22]. Az epesavak a hidroximetil-glutaril-koenzim-A-reduktáz gátlásával hozzájárulnak a koleszterolszintézis szabályozásához is. CTX esetén a májban a feed-back mechanizmus kiesése miatt a HMG-CoA reduktáz aktivitása emelkedett, ami a koleszterinszintézis és az ApoB-tartalmú lipoproteinek termelésének fokozódásához vezet. Mivel az LDL-receptorok mennyisége is növekszik, a CTX-betegek szérumszintje a normáltartományban van [23], viszont a szövetekben koleszterinfelhalmozódás is megfigyelhető a kolesztanol mellett. A terápiában ezért a statinok is szóba jöhetnek, de csak a kenodezoxikólsav mellett kiegészítő kezelésként. A szterol-27-hidroxiáz enzim a 7α -pozícióban hidroxiált formája mellett magát a koleszterint is átalakítja, az így keletkező 27-hidroxi-koleszterol minden sejtben képződik. A 27-hidroxi-koleszterol képes átlépni a sejtmembránon, és az extrahepaticus szövetekből a májba jutva, ott tovább alakulni epesavakká. Ez a folyamat a klasszikus HDL-függő reverz koleszteroltransz-

port mellett alternatív útvonalként működik, és antiaterogén hatású [24]. Ennek megfelelően a macrophagok és az endothelsejtek viszonylag nagy mennyiségű szterol-27-hidroxiázal rendelkeznek. CTX-betegekben e folyamat hiánya hozzájárul a korai, fokozott érlemezéshez.

A szelektív LDL-aferezis kezelés öt beteg esetében 60%-kal csökkentette a koleszterin és kolesztanol szintjét, sőt a tendon xanthomák méretét is sikerült csökkenteni [25]. Más szerzők viszont kétségbe vonták a kezelés helyét CTX-ben [18].

A szupportív kezelés részeként felmerül a koenzim Q10 adása az izomgyengeség mérséklésére, valamint difenilpiralin-hidroklorid a parkinsonizmus csökkentésére [26]. A májtranszplantáció lehetősége felmerül, azonban CTX diagnózissal eddig nem végezték. A cataracta miatt szemműtét többnyire 50 éves kor alatt szükségessé válik [11].

A korai diagnosztika jelentősége

A CTX ritka betegség, Európában a prevalenciáját 1,9:100 000-re becsülik, hazánkban körülbelül 170 beteggel számolhatunk [27]. Jelenleg több mint 300 eset ismert világszerte, azonban hazánkban, hasonlóan sok más országhoz, a diagnosztizált esetek száma messze elmarad a várttól. Az újonnan diagnosztizált esetek közlése ezért is kiemelt fontosságú [28]. A betegség ritka előfordulása miatt a felismerése gyakran késik, pedig a CTX korai diagnózisa nagyon fontos, hiszen az időben megkezdett kenodezoxikólsav-kezelés megakadályozhatja a drámai és progresszív neurológiai romlást. A kórkép gyanúját a beteg gondozását végző gyermekgyógyász, neurológus vagy egyéb szakorvos elsősorban az anamnesztikus adatok, a klinikai kép és a képalkotó vizsgálatok eredményei alapján veti fel. Az epesavak eltérései a vizeletben és a szérumban, valamint a plazma és a szövetek emelkedett kolesztanolszintjének meghatározása egy fontos diagnosztikai lehetőség, és alkalmas a betegség terápiájának követésére is. A korai diagnózis jelentősége olyan nagy, hogy nemrégiben egy új, bár igen költséges módszert is kifejlesztettek kifejezetten az újszülöttkori szűrés céljából az emelkedett epesav prekursor ketoszterol szintjének meghatározására szárított vércseppből [29]. A molekuláris biológiai módszerek szükségesek a végleges diagnózis felállításához, a hordozó családtagok azonosításához és elengedhetetlenek a praenatalis diagnosztika alkalmazásához.

Anyagi támogatás: a közlemény a TÁMOP-4.2.2.A-11/1/KONV-2012-0031 pályázat támogatásával készült. A projekt az Európai Unió támogatásával, az Európai Szociális Alap társfinanszírozásával valósult meg.

Szerzői munkamegosztás: V. V. E.: A kézirat megírása, kolesztanolmeghatározás optimalizálása; K. M.: kolesz-

tanolmérés GC-MS módszerrel; H. J.: kolesztanolmérés GC-MS módszerrel, a mérési módszer oktatása V. V. E. és K. M. számára; B. I.: CYP27A1 szekvenálás értékelése, leletezése; K. I.: a beteg kezelőorvosa, a klinikai diagnózis felállítása; M. L.: CYP27A1 szekvenálás elvégzése; S. I.: a kolesztanolmeghatározás szakmai irányítása; M. M. J.: a kézirat szövegezése, javítása, szakmai véleményezése; P. Gy., K. G. G.: a kézirat javítása, szakmai véleményezése; H. M.: a kézirat szövegezése, az ábraanyag összeállítása. A cikk végleges változatát valamennyi szerző elolvasta és jóváhagyta.

Érdekeltségek: A szerzőknek nincsenek érdekeltségeik.

Irodalom

- [1] Cali, J. J., Hsieh, C. L., Francke, U., et al.: Mutations in the bile acid biosynthetic enzyme sterol 27-hydroxylase underlie cerebrotendinous xanthomatosis. *J. Biol. Chem.*, 1991, 266(12), 7779–7783.
- [2] Gallus, G. N., Dotti, M. T., Federico, A.: Clinical and molecular diagnosis of cerebrotendinous xanthomatosis with a review of the mutations in the CYP27A1 gene. *Neurol. Sci.*, 2006, 27(2), 143–149.
- [3] Leitersdorf, E., Reshef, A., Meiner, V., et al.: Frameshift and splice-junction mutations in the sterol 27-hydroxylase gene cause cerebrotendinous xanthomatosis in Jews or Moroccan origin. *J. Clin. Invest.*, 1993, 91(6), 2488–2496.
- [4] Dotti, M. T., Federico, A., Garuti, R., et al.: Cerebrotendinous xanthomatosis with predominant parkinsonian syndrome: further confirmation of the clinical heterogeneity. *Mov. Disord.*, 2000, 15(5), 1017–1019.
- [5] Dahlbäck, H., Wikvall, K.: 25-hydroxylation of vitamin D₃ by a cytochrome P-450 from rabbit liver mitochondria. *Biochem. J.*, 1988, 252(1), 207–213.
- [6] Ellis, E., Axelson, M., Abrahamsson, A., et al.: Feedback regulation of bile acid synthesis in primary human hepatocytes: evidence that CDCA is the strongest inhibitor. *Hepatology*, 2003, 38(4), 930–938.
- [7] Panzenboeck, U., Andersson, U., Hansson, M., et al.: On the mechanism of cerebral accumulation of cholesterol in patients with cerebrotendinous xanthomatosis. *J. Lipid Res.*, 2007, 48(5), 1167–1174.
- [8] Mignarri, A., Gallus, G. N., Dotti, M. T., et al.: A suspicion index for early diagnosis and treatment of cerebrotendinous xanthomatosis. *J. Inherit. Metab. Dis.*, 2014. Jan 18. [Epub ahead of print]
- [9] Cruysberg, J. R.: Cerebrotendinous xanthomatosis: juvenile cataracta and chronic diarrhea before the onset of neurologic disease. *Arch. Neurol.*, 2002, 59(12), 1975.
- [10] Cruysberg, J. R., Wevers, R. A., van Engelen, B. G., et al.: Ocular and systemic manifestations of cerebrotendinous xanthomatosis. *Am. J. Ophthalmol.*, 1995, 120(5), 597–604.
- [11] Federico, A., Dotti, M. T.: Cerebrotendinous xanthomatosis: clinical manifestations, diagnostic criteria, pathogenesis and therapy. *J. Child Neurol.*, 2003, 18(9), 633–638.
- [12] Berginer, V. M., Shany, S., Alkalay, D., et al.: Osteoporosis and increased bone fractures in cerebrotendinous xanthomatosis. *Metabolism*, 1993, 42(1), 69–74.
- [13] Kerleau, J. M., Lefebvre, H., Houdent, C., et al.: Early coronary atheroma. A little known complication of cerebrotendinous xanthomatosis. *Presse Med.*, 1993, 22(31), 1460.
- [14] Idojji, K., Kuriyama, M., Fujiyama, J., et al.: Hypothyroidism with increased serum levels of cholesterol and bile alcohol – analogous symptoms to cerebrotendinous xanthomatosis. *Rinsho Shinkeigaku*, 1991, 31(4), 402–406.
- [15] Verrips, A., van Engelen, B. G., ter Laak, H., et al.: Cerebrotendinous xanthomatosis. Controversies about nerve and muscle: observations in ten patients. *Neuromuscul. Disord.*, 2000, 10(6), 407–414.
- [16] Ben Hamida, M., Chabbi, N., Ben Hamida, C., et al.: Peripheral neuropathy in a sporadic case of cerebrotendinous xanthomatosis. *Rev. Neurol. (Paris)*, 1991, 147(5), 385–388.
- [17] Berginer, V. M., Salen, G.: LDL-apheresis cannot be recommended for treatment of cerebrotendinous xanthomatosis. *J. Neurol. Sci.*, 1994, 121(2), 229–230.
- [18] Berginer, V. M., Berginer, J., Korczyn, A. D., et al.: Magnetic resonance imaging in cerebrotendinous xanthomatosis: a prospective clinical and neuroradiological study. *J. Neurol. Sci.*, 1994, 122(1), 102–108.
- [19] Berginer, V. M., Berginer, J., Salen, G., et al.: Computed tomography in cerebrotendinous xanthomatosis. *Neurology*, 1981, 31(11), 1463–1465.
- [20] Abmida, H. S., Bertucci, P., Franzò, L., et al.: Simultaneous determination of plasmatic phytosterols and cholesterol precursors using gas chromatography-mass spectrometry (GC-MS) with selective ion monitoring (SIM). *J. Chromatogr. B Analyt. Technol. Biomed. Life Sci.*, 2006, 842(1), 43–47.
- [21] Pilo de la Fuente, B., Sobrido, M. J., Gíros, M., et al.: Usefulness of cholesterol levels in the diagnosis and follow-up of patients with cerebrotendinous xanthomatosis. *Neurologia*, 2011, 26(7), 397–404.
- [22] Berginer, V. M., Salen, G., Shefer, S.: Long-term treatment of cerebrotendinous xanthomatosis with chenodeoxycholic acid. *N. Engl. J. Med.*, 1984, 311(26), 1649–1652.
- [23] Ballantyne, C. M., Vega, G. L., East, C., et al.: Low-density lipoprotein metabolism in cerebrotendinous xanthomatosis. *Metabolism*, 1987, 36(3), 270–276.
- [24] Babiker, A., Andersson, O., Lund, E., et al.: Elimination of cholesterol in macrophages and endothelial cells by the sterol 27-hydroxylase mechanism. Comparison with high density lipoprotein-mediated reverse cholesterol transport. *J. Biol. Chem.*, 1997, 272(42), 26253–26261.
- [25] Mimura, Y., Kuriyama, M., Tokimura, Y., et al.: Treatment of cerebrotendinous xanthomatosis with low-density lipoprotein (LDL)-apheresis. *J. Neurol. Sci.*, 1993, 114(2), 227–230.
- [26] Ohno, T., Kobayashi, S., Hayashi, M., et al.: Diphenylpyraline-responsive parkinsonism in cerebrotendinous xanthomatosis: long-term follow up of three patients. *J. Neurol. Sci.*, 2001, 182(2), 95–97.
- [27] Lorincz, M. T., Rainier, S., Thomas, D., et al.: Cerebrotendinous xanthomatosis: possible higher prevalence than previously recognized. *Arch. Neurol.*, 2005, 62(9), 1459–1463.
- [28] Kapás, I., Katkó, M., Harangi, M., et al.: Cerebrotendinous xanthomatosis with the c.379C>T (p.R127W) mutation in the CYP27A1 gene associated with premature age-associated limbic tauopathy. *Neuropathol. Appl. Neurobiol.*, 2014, 40(3), 345–350.
- [29] DeBarber, A. E., Luo, J., Star-Weinstock, M., et al.: A blood test for cerebrotendinous xanthomatosis with potential for disease detection in newborns. *J. Lipid Res.* 2014, 55(1), 146–154.

(Harangi Mariann dr.,
Debreccen, Nagyerdei krt. 98., 4032
e-mail: mharangi@hotmail.com)