

Pericardialis tamponáddal, ST-szakasz-elevációval szövődött akut „A” típusú aortadissectio sikeresen operált esetének ismertetése

Pólos Miklós dr.¹ ■ Szabolcs Zoltán dr.¹ ■ Apor Astrid dr.¹
Édes István dr.¹ ■ Paulovich Erzsébet dr.² ■ Merkely Béla dr.¹

Semmelweis Egyetem, Általános Orvostudományi Kar, ¹Városmajori Szív- és Érgyógyászati Klinika,
²Aneszteziológiai és Intenzív Terápiás Klinika, Budapest

Az akut „A” típusú aortadissectio sikeres kezelésének kulcsa a gyors diagnosztika és a késedelem nélküli műtét. A gyors diagnózis felállítását számos szövődmény (myocardialis ischaemia, akut aortainsufficiencia, szervperfúziós zavarok, pericardialis tamponád) és az azokhoz kapcsolódó, a klinikai képet olykor uraló tünetek nehezíthetik. A szerzők egy 72 éves nőbeteg kórtörténetét ismertetik, aki újraélesztés után került intézetükbe ST-elevációs myocardialis infarctus EKG-jeivel. A katéterasztalon készített echokardiográfiás vizsgálat akut „A” típusú dissectiót és pericardialis tamponádot igazolt. Akut műtét során aortaascendens-reszekció, gyökrekonstruktio történt. A beteg kórházba érkezésétől a műtét végéig 6 óra telt el. A kontrollvizsgálat jó balkamra-funkció mellett kompetens aortabillentyűt mutatott. A beteg jelenleg jó általános állapotban, panaszmentesen, a rehabilitációs kezelés után, otthonában tartózkodik. A szerzők feltételezik, hogy a diagnosztikus és terápiás lehetőségek fejlődésével a jövőben az akut dissectiók során szükséges beavatkozások gyorsabban és kisebb invazivitással lesznek elvégezhetőek, ami tovább javíthatja az akut aortadissectiók esetén még jelenleg is magas mortalitási és morbiditási mutatókat. *Orv. Hetil.*, 2014, 155(44), 1763–1767.

Kulcsszavak: aortadissectio, pericardialis tamponád, szívsebészet

Successful treatment of an acute type A aortic dissection presented with ST segment elevation on ECG and pericardial tamponade. Case report

Successful treatment of type A acute aortic dissection depends on the promptness of diagnostic evaluation and therapy. Fast diagnosis can be challenged by numerous complications such as myocardial ischemia, acute aortic insufficiency, and disturbances in organ perfusion and pericardial tamponade. The authors report the case history of a 72-year-old woman, who was admitted after resuscitation with ST segment elevation. Echocardiography revealed acute type A aortic dissection with signs of pericardial tamponade. An emergency operation consisting of the resection of the ascending aorta and the reconstruction of the aortic root was performed, which took six hours from admission until the end of the operation. Follow-up examinations demonstrated good left ventricular function and competent aortic valve. The authors propose that with the development of diagnostic and therapeutic options, faster and less invasive interventions will be introduced in near future for the treatment of acute aortic dissection, which may reduce the morbidity and mortality rates of this lethal illness.

Keywords: aortic dissection, pericardial tamponade, cardiac surgery

Pólos, M., Szabolcs, Z., Apor, A., Édes, I., Paulovich, E., Merkely, B. [Successful treatment of an acute type A aortic dissection presented with ST segment elevation on ECG and pericardial tamponade. Case report]. *Orv. Hetil.*, 2014, 155(44), 1763–1767.

(Beérkezett: 2014. szeptember 5.; elfogadva: 2014. szeptember 25.)

Rövidítések

CPR = cardiopulmonalis resuscitatio; CT = computed tomography; DHCA = deep hypothermic cardiac arrest; MR = mágneses rezonancia; TEE = transoesophagealis echokardiográfia; TTE = transthoracalis echokardiográfia

Az akut aortadissectio felismerése napjainkban is komoly kihívást jelenthet. A gyors diagnózis felállítását a kórkép számos szövődménye nehezítheti, mint például a korai halálozás szempontjából legveszélyesebb pericardialis tamponád. A tamponád kialakulása rossz prognózist vetít előre, mert tovább csökkenti a rendelkezésre álló időt, mielőbbi sebészi beavatkozást tesz szükségessé.

Az akut aortadissectio incidenciája 2,5–3,9/100 000 lakos/év között változik. Az esetek 20%-ában a korai halálozás miatt a betegek el sem jutnak az ellátást nyújtó intézetbe [1, 2]. Az Amerikai Egyesült Államokban készült felmérések alapján a kórházba kerülő akut eseteknél 15-40%-ban sikerül azonnal, pontosan diagnosztizálni az akut aortadissectiót. Az idővesztés következményeként a kórházba került esetek 30-40%-át elveszítjük az életmentő műtét előtt. A kórkép kialakulásától számított első 48 órában óránként 1%-kal nő a betegek halálozása a definitív ellátás kezdetéig [3].

Az akut aortadissectiókat az akut aortaszindrómák csoportjába soroljuk az intramuralis haematomával és a penetráló atheroscleroticus fekélyvel együtt. A klasszikus morfológiai osztályozás szerint, ha az intimaberepedés az aorta ascendensen helyezkedik el, úgy a dissectiót *Stanford A*, illetve *DeBakey I-II* típusúnak tekintjük, ha az aorta descendensen található a primer intimaberepedés, akkor *Stanford B*, illetve *DeBakey III* típusról beszélünk. Időbeli besorolás alapján akutnak tekintjük a folyamatot a kialakulástól számított 14 napig, 14 napon túl beszélünk krónikus aortadissectióról [4].

A kórkép kialakulását elősegítő tényezők: kezeletlen magasvérnyomás-betegség, atherosclerosis, mediadegeneráció vagy cysticus media necrosis, traumás mellkasi sérülés. Ritkábban genetikai betegségek vezetnek kialakulásához, így Marfan-szindróma, Loeys–Dietz-szindróma, Ehler–Danlos-szindróma vagy aortacoarctatio [5, 6].

Az aortadissectio gyors kezelésében kulcsfontosságú a diagnosztika megfelelő kiválasztása. A kórkép a betegek 90%-ánál hirtelen erős, gyakran túrhetetlen mellkasi fájdalommal jelentkezik, amely az esetek negyedében migráló jellegű. 30-40%-ban aortainsufficienciát jelző diasztolés szívzöreje alakul ki, 20-30%-ban a végtagokon pulzusdifferencia jelenik meg. Pontos diagnózist a fizikális jelek mellett a transthoracalis echokardiográfia (TTE), transoesophagealis echokardiográfia (TEE), CT-angiográfia vagy MR-angiográfia ad. Tekintettel az időfüggő magas mortalitásra, leggyakrabban a TEE- és CT-vizsgálatot választjuk első képkalkotó modalitásként [7].

Az aortadissectio következményeként számos szövődmény alakulhat ki (myocardialis ischaemia, akut aortabil-

lentyű-elégtelenség, neurológiai kórképek, szervperfúziós zavarok, végtagischaemia), amelyek közül a legsúlyosabb a pericardialis tamponád. A kialakult állument körülvevő adventitialis vékony fal rupturálhat, vagy ezen a vékony falon át extravasálódhat a vér a pericardiumba. Az esetek 8-10%-ában már tamponáddal és következményes hypotoniával, alkalmanként újraélesztés közben kerülnek felvételre a betegek. Ilyen körülmények között a gyors diagnózis felállítása az egyetlen esély a beteg megmentésére [8, 9].

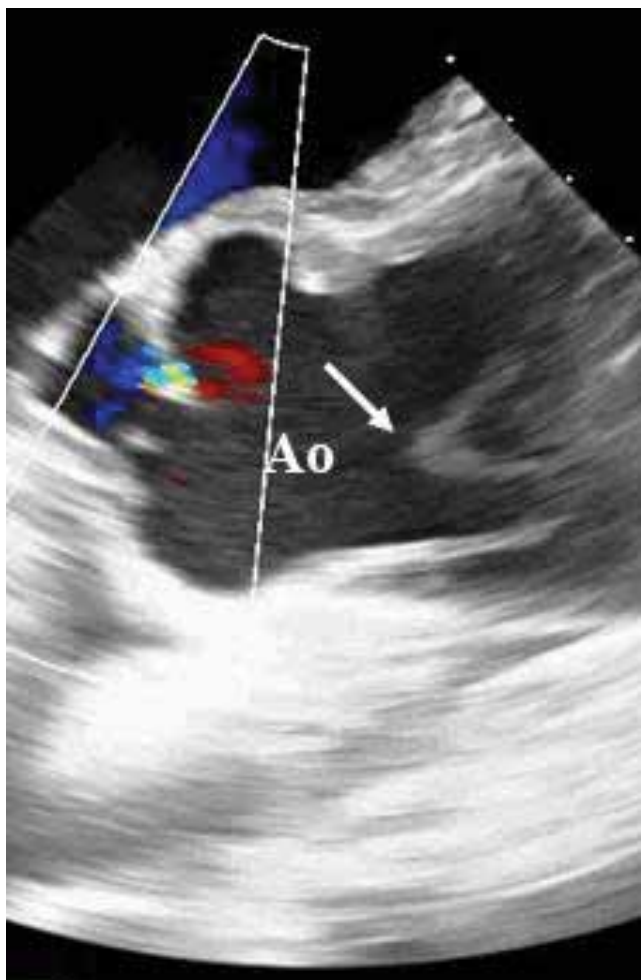
Az akut „A” típusú aortadissectio diagnózisának felállítása egyenlő az azonnali műtéti indikációval. A javuló eredményekhez hozzájárult az a tény, hogy a diagnosztika fejlődésével az elmúlt évtizedekben jelentősen emelkedett a szívsebészeti ellátásig eljutó dissectiók betegek száma, ami a sebészeti gyakorlat fejlődését hozta magával. Hazánkban az akut coronariaszindróma kezelésére megszervezett országos katéterlaboratóriumi hálózat nagy segítséget jelent a mellkasi fájdalommal vagy EKG-eltéréssel jelentkező akut dissectiók betegek helyes terápiás irányba való terelésénél. Az akut aortadissectio műtétjének 30 napos mortalitása ennek ellenére is 9–30% a nemzetközi adatok alapján, az ötéves túlélés 50-80% között változik [10, 11].

Esetismertetés

A 72 éves nőbeteg otthonában jelentkező mellkasi fájdalom, eszméletvesztés, majd a család által kezdett sikeres újraélesztés után került intézetünkbe. Az EKG-elvezetésekben látott ST-eleváció miatt azonnal koronarográfiát végeztünk, amely nem mutatott eltérést a koszorúrendszeren. A katéterasztalon készített TTE-, majd TEE-vizsgálat során akut „A” típusú *dissectio* igazolódott (1. ábra), az állumen az aorta anulustól kezdődött. Ezenfelül 2 cm széles körkörös pericardialis fluidum is látszott, tamponád jeleivel. A TEE-vizsgálat alapján a dissectio distalisán az arteria brachyocephalica eredéséig terjedt, az aortaív épsége és közepes fokú aortabilentyű-elégtelenség mellett. Instabil hemodinamika miatt azonnal pericardiocentesiszt végeztünk, amely során 100 ml vért bocsátottunk le. A beteget rögtön a szívműtőbe szállítottuk. A beteg intézetünkbe való érkezésétől a műtőbe jutásig 40 perc telt el.

A műtét

A narkózis bevezetése után sürgősségi körülmények között median sternotomiát végeztünk, és a feszülő pericardium megnyitása után a szívburokból maroknyi haematomát távolítottunk el (2. és 3. ábra), valamint 200 ml „fáradt vért” szívunk ki. Ezt követően vált láthatóvá a jelentősen kítágult, papírvékony falú disszekálódott aorta ascendens. A tamponád megszüntetésével már stabilizálódott hemodinamikai körülmények közt – folyamatos TEE-ellenőrzés mellett – az ív kiscsüvületi, már ép részén kanuláltuk az aortát az extracorporalis keringéshez.

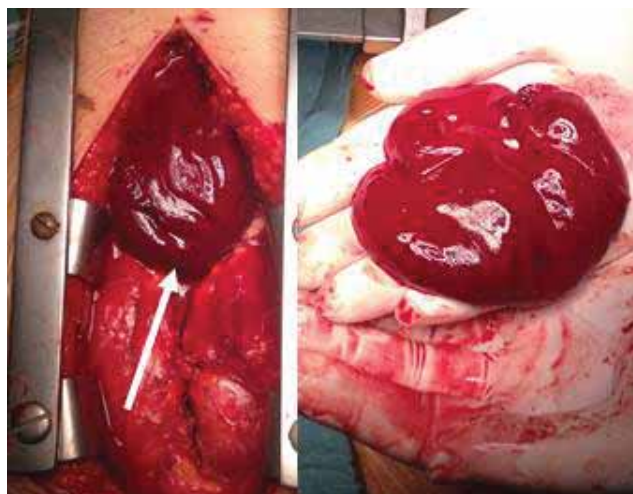


1. ábra Preoperatív echokardiográfia az aortagyökről, amelyben jól látható az intimaflap, amely az aortalumenben szabadon mozog
Ao = aortagyök, a nyíl az intimaflapre mutat.

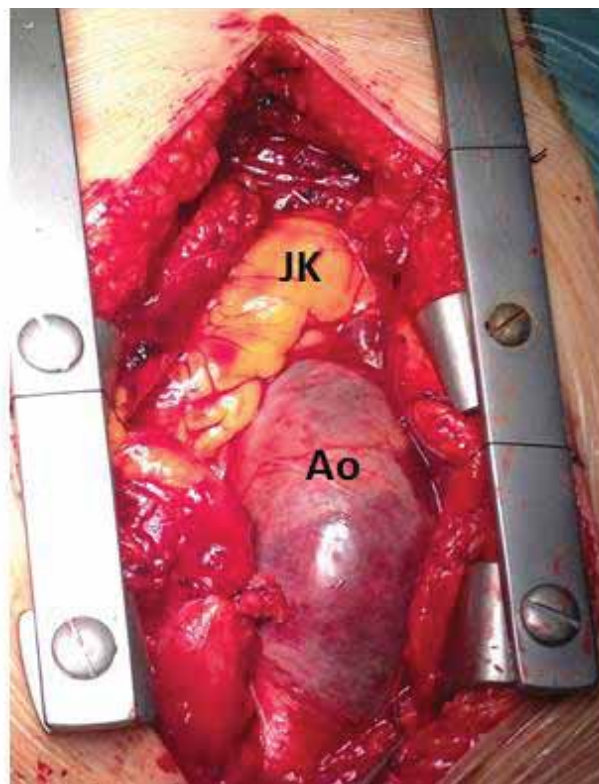
Az aortalefogás után a myocardiumprotectióhoz Custodiol cardioplegiás oldatot adtunk szelektíven a coronaria-szájadékokba.

Hosszanti aortotomia után azonosítottuk a haránt irányú intimarepedés helyét, ami az aorta ascendens laterális falán, a sinotubularis junctio felett 2 cm-rel helyezkedett el. A dissectio az aorta anulusig terjedt retrográd, a jobb és a noncoronariás sinusnak megfelelően, antegrad pedig az ív elejéig terjedt az állumen. Az aortabillentyű strukturálisan ép volt.

A műtét során az aorta ascendenst reszekáltuk, az aortagyököt rekonstruáltuk, az aorta folytonosságát műér-interpositio segítségével állítottuk helyre (32 mm-es Gelweave™ dacron graft, Vascutek®, Terumo Inc.). Proximalisan az aortagyöknél az elvált érfali rétegek egyesítését teflonfilces ragasztással végeztük (Bioglue®, Cryolife Inc.), helyreállítva az aortabillentyű tartóapparátusának anatómiai helyzetét. 21 perces mély hypothermiás (18 °C) keringésmegállítás segítségével ellenőriztük az aortaív belfelszínének épségét és open-

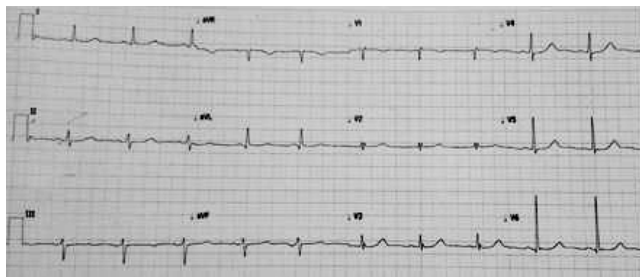


2. ábra Intraoperatív kép, I. A pericardium megnyitása után a vérlepleny (a nyíl rámutat) nyomással tört elő a pericardiumzsákból. Az ábra jobb felén a vérlepleny mérete látszik



3. ábra Intraoperatív kép, II. A képen jól látható, hogy a disszekált aortafal adventitialis rétegének elvékonyodása következtében az alatta áramló vértől a fal lilásan elszíneződött
Ao = aorta ascendens; JK = jobb kamra

end technikával elkészítettük a distalis graftoartalis anastomosist. Cerebroprotectióként a DHCA előtt intravénás szteroid (metilprednisonol) és barbiturát gyógyszerelést alkalmaztunk, a mellkast CO₂-vel árasztottuk el, és a centrális hűtés mellett a koponya lokális hűtéséről



4. ábra | Posztoperatív EKG-felvétel. A regisztrátumon jól látható az ST-mozgások regressziója a műtétet követően

is gondoskodtunk. Az aortalefogás 65 perc, az extracorporalis keringés időtartama 125 perc volt. A beteg kórházba érkezésétől a műtét befejezéséig 6 óra telt el. A műtét után normális EKG-görbét regisztráltunk (4. ábra).

A posztoperatív időszak

A beteget az első posztoperatív napon extubáltuk, ötnapos intenzív terápiás ellátást igényelt. Az intenzív ápolás során egy alkalommal jelentkezett pitvarfibrilláció, ami amiodaronterápia mellett sinusrythmusra váltott vissza. Jobb oldali pleurális folyadékgyülem miatt egyszer végeztünk pleurocentesiszt. Intézetünk Kardiológiai Osztályán összesen 10 napot töltött a beteg a posztoperatív szakban. Az echokardiográfiás kontrollvizsgálat jó balkamra-funkciót igazolt, aortainsufficiencia, redissectio nem ábrázolódott. A beteg fél évvel a műtét után panaszmentes, jó általános állapotban aktív életet él.

Megbeszélés

Az akut aortaszindrómák, ezen belül az akut aortadissectio felismerése és kezelése még napjainkban is komoly kihívást jelent. A betegellátás sikerének kulcsa az időfaktor. A nemzetközi adatok azt mutatják, hogy az akut aortadissectiós betegek egyötöde nem éri el az ellátást nyújtó intézményt. A kórházba érkező páciensek 30-40%-át a definitív ellátás megkezdése előtt elveszítjük [3].

Tomcsányi és mtsai részletesen beszámoltak az *Orvosi Hetilap* egy korábbi számában az aorta ascendens aneurysmák sebészeti etiológiájáról, diagnosztikájáról, valamint a kezeléssel szerzett tapasztalatokról mind hazai, mind nemzetközi kitekintésben. Kiemelték, hogy az akut *A típusú dissectiók* konzervatív kezelésével a várható korai mortalitás igen magas (az első 24 órában 25%, az első héten 50%, az első évben 90%) [12].

Esetünkben laikus újraélesztés után ST-elevációval érkező idős nőbetegnél diagnosztizáltunk a koronarográfiás vizsgálat után TEE-vizsgálat segítségével akut *A típusú aortadissectiót*, amely pericardialis tamponádot okozott. A tamponád sikeres punkciójával és drenálásá-

val nyertünk időt a beteg műtöbe történő transzportjához.

A pericardialis tamponád megjelenése az akut dissectiós betegekben rossz prognózist jelent. Ellentmondás övezi jelenleg az irodalomban és a nemzetközi vezérfonalakban az *A típusú dissectiók* esetén a pericardialis tamponád helyes kezelésének módját. Az Európai Kardiológus Társaság 2001. évi útmutatásában nem ajánlja a pericardiocentesiszt (class III) [13]. Az Amerikai Kardiológus Társaság 2010-es ajánlása alapján csak ultimum refugiumként tartja elfogadhatónak a punkciót, ha a beteg, tekintettel hemodinamikai állapotára, másként nem érné el a műtöt. Ezzel szemben *Hayashi és munkatársai* egy 8 éven át tartó vizsgálat során 175 dissectiós esetben 43 alkalommal végeztek tamponád miatt kontrollált pericardiumpunkciót sikeresen. Hangsúlyozzák, hogy a kontrollált pericardiumpunkció során csak annyi folyadékot szabad leengedni, hogy az artériás szisztolés vérnyomás maximum 90 Hgmm-ig emelkedjen. Ezáltal elkerülhető a ruptura, amely az akut dissectiók fatális következménye lehet a vérnyomás hirtelen emelkedése miatt [14].

Esetünkben a sürgősségi műtét során a sérült aortaszakasz reszekcióját, valamint az aortagyök rekonstrukcióját és a disszekált aortaszakasz műrérral történő pótlását végeztük el. Az *A típusú dissectiók* döntő többségében a dissectio nem áll meg a supraaorticus ágak előtt, hanem végigterjed az aorta lefutásának teljes hosszában. A műtét célja a ruptura megelőzése, valamint a vérkeringés visszatérése az eredeti lumenbe.

Leggyakrabban az általunk is végzett supracoronariás aorto-aorticus interpositum beültetése elégséges lehet a kívánt eredmény eléréséhez, azonban, ha az intimaberepedés az ívre is ráterjed, ívcserre is szükségessé válhat. Természetesen a műtét kiterjesztésével a szövődmények aránya és a mortalitás is emelkedik [6].

A korai posztoperatív szak kulcsfontosságú momentuma a kontrollált hypotensio. A sikeres proximális rekonstrukció ellenére is az esetek egy részében megmaradó állumen fokozódó tágulásának megelőzésében a magasvérnyomás-betegség kezelése a legfontosabb. Az amerikai ajánlásnak megfelelően az első évben félevenként, ezt követően évente javasolt az aorta további dilatációjának ellenőrzése. Ha az aortalumen évenként több mint 1 cm-rel nő vagy a lumen átmérője meghaladja a 6 cm-t, akkor további endovascularis intervenció vagy nyitott érműtét jön szóba [3]. A sikeres műtéti kezelésen átesett disszekált Marfan-szindrómás betegek utánkötése kiemelten fontos a fokozott tágulási hajlamot mutató, gyengébb érfali szöveti struktúrák miatt.

Az endovascularis terápia fejlődésével elképzelhető a jövőben, hogy az akut dissectiók során szükséges beavatkozások gyorsabban és kisebb invazivitással lesznek elvégezhetőek, ami tovább javíthatja az akut aortadissectiók esetén jelenleg is magas mortalitási és morbiditási arányokat.

Anyagi támogatás: A közlemény megírása anyagi támogatásban nem részesült.

Szerzői munkamegosztás: P. M., Sz. Z.: A kézirat megírása, klinikai munka. A. A., É. I., P. E., M. B.: Klinikai munka. A cikk végleges változatát valamennyi szerző elolvasta és jóváhagyta.

Érdekltségek: A szerzőknek nincsenek érdekltségeik.

Irodalom

- [1] Mészáros, I., Mórocz, J., Szlávi, J., et al.: Epidemiology and clinicopathology of aortic dissection. *Chest*, 2000, 117(5), 1271–1278.
- [2] Krüger, T., Conzelmann, L. O., Bonser, R. S., et al.: Acute aortic dissection type A. *Br. J. Surg.*, 2012, 99(10), 1331–1344.
- [3] Hiratzka, L. F., Bakris, G. L., Beckman, J. A., et al.: 2010 ACCF/AHA/AATS/ACR/ASA/SCA/SCAI/SIR/STS/SVM guidelines for the diagnosis and management of patients with thoracic aortic disease. *Circulation*, 2010, 121, e266–e369.
- [4] Tsai, T. T., Nienaber, C. A., Eagle, K. A.: Acute aortic syndromes. *Circulation*, 2005, 112(24), 3802–3813.
- [5] Golledge, J., Eagle, K. A.: Acute aortic dissection. *Lancet*, 2008, 372(9632), 55–66.
- [6] Chiappini, B., Schepens, M., Tan, E., et al.: Early and late outcomes of acute type A aortic dissection: analysis of risk factors in 487 consecutive patients. *Eur. Heart J.*, 2005, 26(2), 180–186.
- [7] Braverman, A. C.: Aortic dissection: prompt diagnosis and emergency treatment are critical. *Cleve. Clin. J. Med.*, 2011, 78(10), 685–696.
- [8] Ahmed, F., Salhab, K., Stergiopoulos, K., et al.: Intramural hematoma of the aorta: delayed pericardial tamponade. *Thorac. Cardiovasc. Surg.*, 2009, 57(2), 112–114.
- [9] Keiko, T., Yanagawa, Y., Isoda, S.: A successful treatment of cardiac tamponade due to an aortic dissection using open-chest massage. *Am. J. Emerg. Med.*, 2012, 30(4), 634e1–634.e2.
- [10] Hata, M., Sezai, A., Yoshitake, I., et al.: Clinical trends in optimal treatment strategy for type A acute aortic dissection. *Ann. Thorac. Cardiovasc. Surg.*, 2010, 16(4), 228–235.
- [11] Etz, C. D., von Aspern, K., da Rocha E. Silva, J., et al.: Impact of perfusion strategy on outcome after repair for acute type A aortic dissection. *Ann. Thorac. Surg.*, 2014, 97(1), 78–85.
- [12] Tomcsányi, I.: Surgical treatment of ascending aortic aneurysm. [Az aorta ascendens aneurysma sebészeti kezelése.] *Orv. Hetil.*, 2003, 144(16), 739–747. [Hungarian]
- [13] Erbel, R., Alfonso, F., Boileau, C., et al.: Diagnosis and management of aortic dissection. Recommendations of the Task Force on Aortic Dissection, European Society of Cardiology. *Eur. Heart J.*, 2001, 22, 1642–1681.
- [14] Hayashi, T., Tsukube, T., Yamashita, T., et al.: Impact of controlled pericardial drainage on critical cardiac tamponade with acute type A aortic dissection. *Circulation*, 2012, 126(11 Suppl. 1), S97–S101.

(Pólos Miklós dr.,
Budapest, Városmajor u. 68., 1122
e-mail: miklospolos@gmail.com)

Tisztelt Szerzőink, Olvasóink!

Az Orvosi Hetilapban megjelenő/megjelent közlemények elérhetőségére több lehetőség kínálkozik.

Rendelhető különnyomat, melynek áráról bővebben a www.akkrt.hu honlapon (Folyóirat Szerzőknek, Különnyomat menüpont alatt) vagy Szerkesztőségünkben tájékozódhatnak.

A közlemények megvásárolhatók pdf-formátumban is, illetve igényelhető Optional Open Article (www.oopenart.com).

Adott díj ellenében az online közlemények bárki számára hozzáférhetők honlapunkon (a közlemények külön linket kapnak, így más oldalról is linkelhetővé válnak).

Bővebb információ a hirdetes@akkrt.hu címen vagy különnyomat rendelése esetén a Szerkesztőségtől kérhető.