

Botulinumtoxin-kezelés infantilis cerebralis paresisben

Terebessy Tamás dr. ■ Domos Gyula dr. ■ Hevér Dalma Horváth Nikoletta dr. ■ Kiss Sándor dr. ■ Szőke György dr.

Semmelweis Egyetem, Általános Orvostudományi Kar, Ortopédiai Klinika, Budapest

Bevezetés: Infantilis cerebralis paresisben, gyermekkorban, a spasticitas oldására a botulinumtoxin kedvező hatását széleskörűen igazolták. A járásképp javítására, a másodlagos deformitások és az ortopédiai műtétek megelőzésére, valamint a toxin hosszú távú kedvező eredményeire jelenleg nincs egyértelmű evidencia.

Célkitűzés: Tanulmányunkban arra kerestünk választ, hogy rövid távon milyen eredmények érhetők el a toxin használatával, és a szülők hogyan értékelik gyermekük botoxkezelését.

Módszer: Első betegcsoportunkban 18 gyermek musculus (m.) triceps surae kezelését, majd izomnyújtás céljából gipszelését végeztük. Második betegcsoportunkban 12 esetben történt többszintű alsó végtagi injektálás. Beavatkozás előtt és 4–6 héttel utána meghatároztuk az alsó végtagok ízületi mozgásterjedelmét, az izomtónust és a spasticitást. A második csoport járóképes gyermekein megfigyeléses és 3D-járásanalízist végeztünk. Rögzítettük a mellékhatásokat, és a gyermekek állapotáról szubjektív szülői véleményt kértünk.

Eredmények: Első betegcsoportunkban bokaízületi mozgásterjedelem-javulást, izomtónus- és spasticitáscsökkenést észleltünk. A második csoportban enyhült a csípő flexiós contracturája, javult a csípőabductio és a poplitealis szög. A megfigyelt járásképp és a műszeres mérések eredményei ugyanakkor alig változtak a botox hatására. A toxinkezelés farmakológiai időtartama alatt néhány esetben észleltünk múló, enyhe mellékhatásokat. Társuló pozitív hatásokról is kaptunk szülői visszajelzést: egyöntetűen jobb közérzetről, könnyedebb mozgásról, 3 esetben a nem injektált felső végtagok funkciójának javulásáról, 1-1 betegnél a dysarthria és a dysphagia csökkenéséről számoltak be.

Következtetés: Vizsgálatunk megerősíti, hogy a spasticus m. triceps surae botoxkezelése gipszeléssel jelentős dorsalflexiós javulást eredményezhet. Proximális izomcsoportok érintettsége esetén a többszintű botulinumtoxin-kezelés ízületi mozgásterjedelem-javulást eredményezhet, de a járásképp eseteinkben kevésbé javította. Az ajánlások betartásával a botoxkezelés jelentős mellékhatásokat nem okoz. Az észlelt pozitív társuló hatások további vizsgálata szükséges. Orv Hetil. 2019; 160(28): 1105–1111.

Kulcsszavak: infantilis cerebralis paresis, botox, spasticitas, szülői vélemény

Botulinum toxin treatment in children with cerebral palsy

Introduction: Botulinum toxin is used for decreasing spasticity, improving gait pattern and preventing secondary deformities and orthopedic surgeries in children with cerebral palsy. Despite its wide use, there is no evidence for the long-term beneficial effect of the toxin.

Aim: The authors focused on the short-term effects of the toxin and on the subjective evaluation done by the parents about the botox treatment.

Method: First, the calf muscle of 18 children was treated and casting was also performed. In our second patient group, multilevel lower limb injection was done in 12 cases. Joints' range of motion, muscle tone and spasticity were assessed before and 4–6 weeks after treatment. In ambulatory children, gait analysis was done. Side effects were recorded and parental opinion about the treatment was requested.

Results: Increased ankle range of motion and decreased muscle tone and spasticity were seen in our first patient group. In the second group, hip flexion contracture became milder and hip abduction and the popliteal angle improved. However, gait analysis results only slightly changed after botox treatment. Occasional mild and transient adverse effects were observed during the pharmacologically active period of the toxin. Associate beneficial effects were also reported such as better comfort, easier movements, improving function of the non-injected upper limb, decreasing dysarthria and dysphagia.

Conclusion: Our study strengthens the observation that botox treatment of the spastic calf muscle together with plaster casting can result in improved ankle dorsiflexion. Multilevel botox treatment can improve lower limb joints

range of motion, however, gait pattern remains unchanged. The administration of botulinum toxin with respect to the guidelines has no major adverse effects. Further studies are needed to clarify the observed beneficial associate effects of the toxin.

Keywords: cerebral palsy, botox, spasticity, parental opinion

Terebessy T, Domos Gy, Hevér D, Horváth N, Kiss S, Szőke Gy. [Botulinum toxin treatment in children with cerebral palsy]. *Orv Hetil.* 2019; 160(28): 1105–1111.

(Beérkezett: 2019. január 14.; elfogadva: 2019. március 8.)

Rövidítések

CPCHILD = (Caregiver Priorities and Child Health Index of Life with Disabilities) gondozói prioritások és a fogyatékkal élő gyermekek egészségi indexe; CPQoL = Cerebral Palsy Quality of Life Questionnaire for Children; E/ttkg = egység per testtömegkilogramm; GDI = (Gait Deviation Index) járásképtérési index; GMFCS = (Gross Motor Function Classification System) nagymotoros funkciók alapján történő besorolás; ICP = infantilis cerebralis paresis; MAS-B = (modified Ashworth scale) módosított Ashworth-skála; MTS = (modified Tardieu scale) módosított Tardieu-skála; ns = nem szignifikáns; SD = standard deviáció; SNAP25 = (synaptosomal nerve-associated protein 25) synaptosomal ideghez kapcsolódó fehérje-25

A botulinumtoxin (botox, toxin, BoNT-A) a közismert szépsézet indikációja mellett széleskörűen alkalmazott gyógyszer bizonyos neurológiai eltérésekben (fokális spasticitas, blepharospasmus, cervicalis dystonia, krónikus migrén), egyes urológiai problémák (idiopátiás hiperaktív hólyag, detrusorizomzat-túlműködés) vagy a hónaljárok primer hyperhydrosis esetén.

A harántcsíkolt izomba injektált botulinumtoxin a kolinerg idegvégződésekben (motoros véglemez) gátolja az acetilkolin felszabadulását oly módon, hogy az acetilkolintartalmú vesiculamembrán dokkolásához szükséges SNAP25 fehérjét hasítja. A gátlás hatására a célizom lokalizált paresise alakul ki, ami az izomtónus csökkenéséhez vezet. A vázizom ezen lokalizált, dózisfüggő „gyengülése”, bénulása 3 hónapig tarthat, amely időtartamot az izom újbóli beidegzésének kialakulása határozza meg [1]. A fenti 3 hónapos időtartam a legalkalmasabb arra, hogy gyógytornával, ortéziskezeléssel és célzott funkciójavítással a toxinnal elért eredményeket fokozzuk.

Gyermekkorban, infantilis cerebralis paresisben (ICP) a botox a spasticus végtagi tónusfokozódás következtében kialakuló dinamikus izomcontractura kezelésére használatos [2, 3]. Általánosan elterjedt a dinamikus equinuscontractura csökkentésére [4, 5], azonban több centrum a spasticus ICP-s gyermekek korai, többszintű kezelését ajánlja a járászavar csökkentésére, a másodlagos deformitások kialakulásának késleltetésére és a várható ortopédiai műtétek elkerülésére [6–10]. A *Cochrane*

Database of Systematic Reviews 2000-ben megjelent közleménye nem talált evidenciát a botulinumtoxin hosszú távú kedvező hatására alsó végtagi spasticitas esetén, és további kontrollált klinikai vizsgálatokat javasolt [11]. Erős evidenciákra alapuló nemzetközi konszenzusközlemény jelent meg 2010-ben a toxin biztonságosságáról, dozírozásáról és arról, hogy alkalmazása ICP-ben hatásos az alsó végtagi spasticitas kontrolljára [12].

Egy közelmúltban megjelent ausztrál közlemény ugyanakkor arról számol be, hogy járóképes spasticus gyermekeken az ismételt botulinumtoxin-kezelés hosszú távon ugyan statisztikai javulást eredményezett, de a változás nem érte el az Edinburgh Visual Gait Score 4 pontos, legkisebb valódi különbséget jelentő értékét [13]. Az ICP-s betegeket ellátó intézmények a fentiek ismeretében töretlenül alkalmazzák a toxint, és számos közlemény jelenik meg a rövid távú kedvező eredmények bemutatására.

Jelen tanulmányunkban választ keresünk arra, hogy rövid távon milyen ortopédiai eredmények érhetők el a toxin használatával, valamint arra, hogy az ICP-s gyermekek botoxkezelésének eredményét hogyan értékeljük.

Módszer

Vizsgálatunk első betegcsoportjában 18 gyermek (életkor 6,6 év ± 2,8 év) a musculus (m.) triceps surae mindhárom fejét kezeltük, maximum 8 E/ttkg dozírozással. A kezelés indikációja minden esetben a dinamikus equinuscontractura csökkentése volt a botox alkalmazási előírásának megfelelően. 11 gyermek hemiplegia, 7 gyermek diplegia spastica diagnózisú volt. A nagymotoros funkciók alapján történő besorolás, a Gross Motor Function Classification System (GMFCS) szerinti I., II. és III. kategóriába rendre 11, 5 és 2 gyermek tartozott [14]. Összesen 36 injektált végtag eredményét vettük figyelembe. Két diplegiás gyermeket 2-2 alkalommal, 2 hemiplegiás gyermeket 3 alkalommal és 1 hemiplegiás gyermeket 4 alkalommal kezeltünk.

Az injektálás után kb. 2 héttel vizsgálva – ha a nyújtott térdhelyzetű passzív bokaextenzió nem érte el a 0 fokot –, összesen 23 esetben végeztünk a triceps surae izomzat nyújtását célzó gipszkezelést is. A gipszrögzítést 2 hétre tartottuk fenn, és 18 esetben az eredmény továb-

bi javításának reményében egy hét után a gipsz 5–10 fokos dorsalflexiós irányú ékelését végeztük. Fizikális vizsgálattal meghatároztuk a boka dorsalflexiós mozgásterjedelmét a beavatkozás előtt, majd 4–6 héttel a toxin injektlása után.

A módosított Ashworth-skála (MAS-B), valamint a módosított Tardieu-skála (MTS) segítségével értékeltük a plantarflexor-izomzat tónusát és spasticitását. A MTS-vizsgálatot a boka flexiós helyzetéből egy hirtelen végzett dorsalflexiós mozdulattal végezzük. A mozgás közben észlelt spasticus megakadás helye adja a MTS-szögtartomány kezdetét, míg a további dorsalflexiós mozgás végpontja jelenti a szögtartomány végét.

Minden esetben főszirozott gyógytornakezelést és járásgyakorlást javasoltunk a toxinhatás időtartamára, de felmérésünk nem tért ki a fizioterápiás kezelések intenzitására, illetve az ortézishasználatra.

A toxinkezelés utáni 3 és 6 hónapos kontrollvizsgálat során a szülőktől információt kértünk arról, hogy az injektlást követően mikor észlelték a botoxhatás kialakulását és annak megszűnését, illetve arról, hogy a toxinhatás elmúltával gyermekük állapotát a kezelés előtti állapothoz képest jobbnak, változatlanul, esetleg rosszabbnak ítélik-e meg.

A második betegcsoportban az Országos Gyógyszerészeti és Élelmezés-egészségügyi Intézetől az indikáción túli gyógyszerhasználathoz minden esetben engedélyt kérve 12 beteg (életkor 9,2 év \pm 7,3 év) 16 alkalommal történt többszintű botoxkezelésének eredményeit értékeltük. A toxin dozírozása az előző betegcsoportéhoz hasonlóan maximum 8 E/ttkg volt. Egy beteg hemiplegia, 8 beteg diplegia, 2 beteg tetraplegia spastica diagnózisú volt, és egy gyermeknél a mind a négy végtagra kiterjedő spasticitas mellett jelentős dystonia is fennállt. A GMFCS szerinti I–V. kategóriákba rendre 1, 5, 4, 1 és 1 gyermek tartozott.

Az injektlált izmok a m. psoas maior, a m. adductor longus és brevis, a m. rectus femoris, a m. semimembranosus, a m. semitendinosus, a m. gracilis, a m. gastrocnemius medialis és lateralis, valamint a m. soleus izmok lehettek. A kezelés célja a súlyosabb betegcsoportban a spasmus csökkentése mellett a csípőízület védelme, a subluxatio romlásának késleltetése, míg az önálló járóképes gyermekek esetében a járásképvjavítása, illetve a meglévő járásképeség megőrzése volt.

Az injektlást részben tapintásos, részben ultrahangvezérelt módon végeztük. A tapintásos módszer során a fecskendő nélküli injekciós tűvel direkt tűszúrást végzünk, majd az illető ízület passzív mozgatása során a tű mozgása jelzi a megfelelő helyzetet. Ezt követően a tű kétujjas fixálása után helyezzük fel a fecskendőt és injektljuk a toxint.

Gipszkezelésre ebben a betegcsoportban nem került sor.

Az előző betegcsoportéhoz hasonlóan vizsgálatainkat a beavatkozás előtt, majd 4–6 héttel az injektlálás után vé-

geztük. Meghatároztuk az alsó végtagi ízületek mozgásterjedelmét:

- a csípők flexiós contracturáját, Lorenz szerinti és nyújtott csípő helyzetű abduktióját, rotációját,
- a térdek flexiós contracturáját és a poplitealis szöveget,
- a boka nyújtott térd mellett észlelhető aktív és passzív extenzióját, valamint a hajlított térdhelyzetben mérhető passzív extenziót.

Az izomtónus- és a spasticitasvizsgálat a proximális alsó végtagi izomzatra igen nehezen standardizálható, ezért ebben a betegcsoportban azt elvetettük.

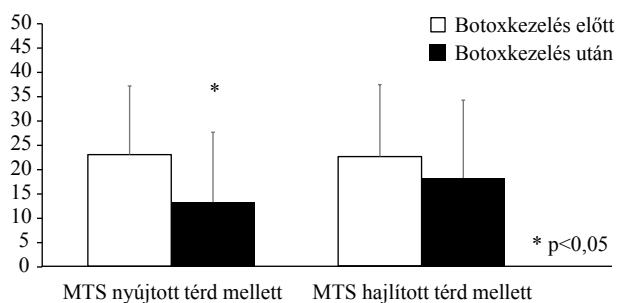
A járóképes gyermekeken, amikor kivitelezhető volt, 4 esetben háromdimenziós (3D-) járásanalízist végeztünk. A mérések 6 db MX-T40 infrakamerás rendszerrel (Vicon, Oxfordshire, Egyesült Királyság), Plug-in-Gait markerprotokoll szerint, Nexus 1.8.2 szoftver (Nexus Systems, Washington, DC, Amerikai Egyesült Államok) segítségével történtek. Az adatfeldolgozás során kiszámítottuk a betegek járásképtérési indexét (Gait Deviation Index – GDI). A GDI a járás jellemzésére 9 – a konvencionális járásmodell (Plug-in-Gait) alkalmazásából származó – görbének a normálistól való eltérését használja. A betegek járásgörbéinek a standardtól való eltérései százalékos formában kerülnek kiszámításra. A kapott eredményben minden 10 pontváltozás egyszórásnyi ($1 \times SD$) eltérést jelent a normáljárásképtől [15]. A kinematikai járásjellemzők vizsgálata során elemeztük a medence, a csípő és a térd sagittalis síkú mozgását az egész járásciklus alatt. Négyzetes hibaszámítás elvével meghatároztuk a kinematikai görbék átlagtól való eltérését. A járásanalitikai eredmények bemutatásánál a kis esetszám miatt statisztikai számításokat nem végeztünk.

A toxinhatás időtartama alatt rögzítettük az észlelt mellékhatásokat, és a gyermekek általános állapotáról szubjektív szülői véleményt kértünk.

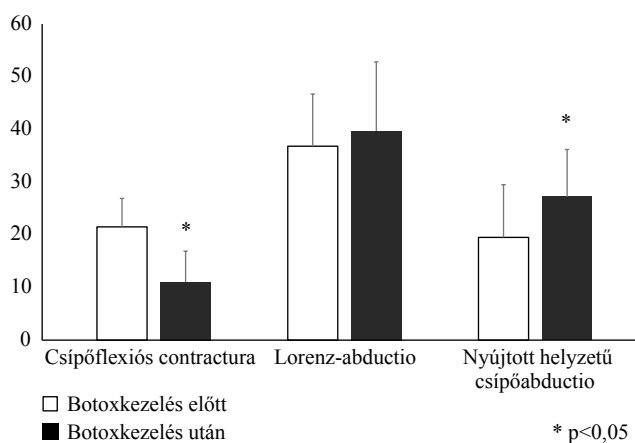
Eredményeink statisztikai analízisét párosított t-próbával végeztük, illetve ahol az adatsorok nem normál eloszlásúak voltak, ott az összehasonlítást nonparametrikus teszttel végeztük.

Eredmények

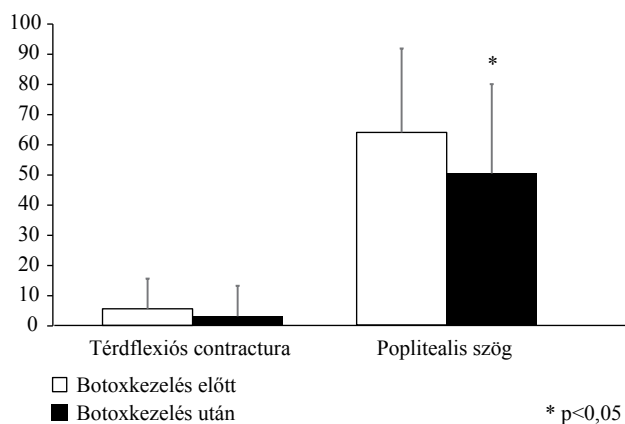
Az első betegcsoportban az injektlálás és a főszirozott dorsalflexiós gipszkezelés hatására jelentős bokamozgásterjedelem-javulást észleltünk. A bokadorsalflexió nyújtott térd mellett $2,5 \pm 13,7$ fokról $14,8 \pm 8,7$ fokra, hajlított térd mellett $8,6 \pm 7,7$ fokról $20,7 \pm 8,4$ fokra változott (mindkét esetben $p < 0,05$). Az Ashworth és Bohannon szerinti (MAS-B) teljes izomtónust jellemző vizsgálat eredménye nyújtott térd mellett ($2,4 \pm 0,5$ vs. $2,1 \pm 0,5$) és hajlított térd mellett ($1,8 \pm 0,3$ vs. $1,4 \pm 0,4$) sem mutatott szignifikáns különbséget botoxkezelés hatására. Csökkenést észleltünk a plantarflexor-izomzat spasticitában, a Tardeu szerinti (MTS) szögtartomány vizsgálatakor nyújtott térd mellett: $23,1 \pm 14,1$ vs. $13,3 \pm 14,4$ fok ($p < 0,05$). Hajlított térd mellett azonban



1. ábra A Tardieu szerinti szögtartomány alakulása a boka plantarflexor-izomzatában botoxkezelés hatására (n = 18)
MTS = módosított Tardieu-skála



2. ábra A csípő flexiós contracturájának és abdukciójának változása botoxkezelés hatására (n = 16)



3. ábra A térd flexiós contracturájának és a poplitealis szögnek az alakulása botoxkezelés hatására (n = 16)

a különbség megszűnt: $22,7 \pm 14,8$ vs. $18,3 \pm 16,0$ fok (p: ns) (1. ábra).

A szülők a botoxhatás kifejlődését az injektálást követően 7–10 nap múlva, míg a hatás megszűnését 3–4 hónap múlva észlelték. A gyermekek mozgásállapotát az injektálás előttihez képest 6 esetben változatlanul, 12 esetben jobbnak ítélték.

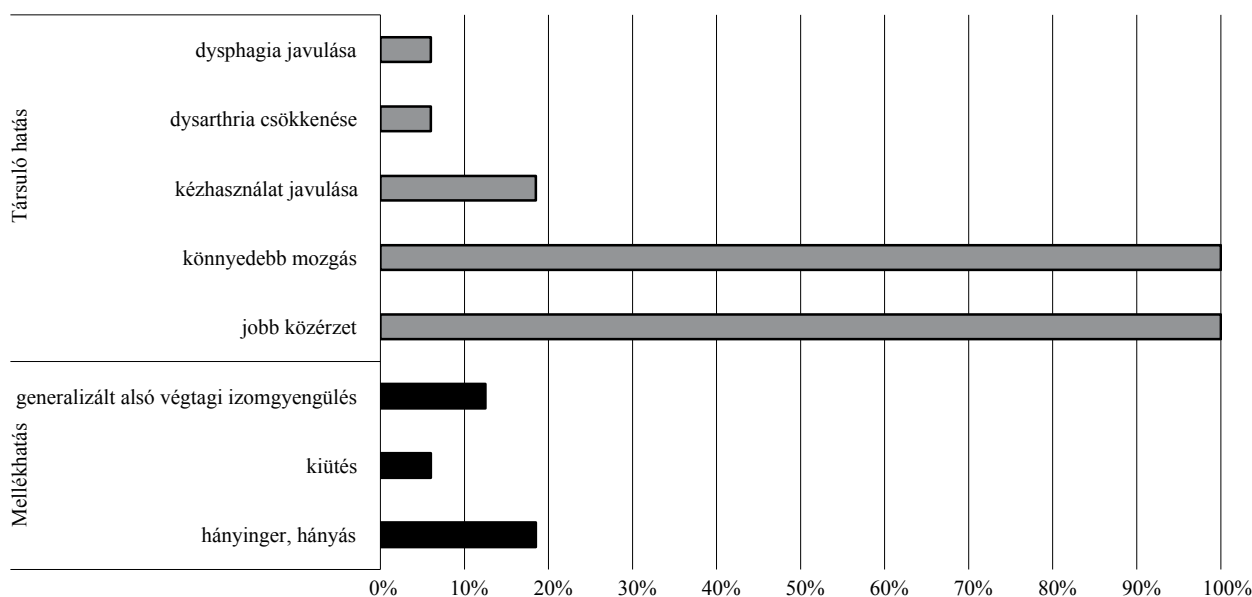
A második betegcsoportban a csípő fizikális vizsgálata során szignifikáns javulást ($p < 0,05$) észleltünk a csípő flexiós contracturájában ($21,5 \pm 5,4$ vs. $11,0 \pm 5,9$ fok) és a nyújtott helyzetű csípőabductióban ($19,5 \pm 9,9$ vs. $27,2 \pm 10,6$ fok). Ezzel szemben a Lorenz-helyzetű abductio nem mutatott számottevő változást ($36,8 \pm 9,9$ vs. $39,7 \pm 13,1$ fok) (2. ábra). Szintén nem mutatott jelentős változást a térd flexiós contracturájának nagysága ($5,7 \pm 10,0$ vs. $3,2 \pm 10,1$ fok), de javult a poplitealis szög értéke ($64,1 \pm 27,8$ vs. $50,5 \pm 29,6$ fok, $p < 0,05$) (3. ábra).

A 3D-járásanalízis kinematikai görbéiből számolt GDI-értékek változatos eredményt hoztak. Egy betegnél mindkét végtagon kb. 10%-os javulást észleltünk. Két beteg esetében az eredetileg gyengébb állapotú végtagon javulást, az eredetileg jobb állapotú végtagon romlást mértünk, mindkét irányú változás szintén kb. 10%-os volt. Egy betegnél pedig mindkét végtagon enyhe romlást (kb. 2%) detektáltunk. A két végtag közötti GDI-különbség mértéke a botoxkezelés hatására mind a négy esetben csökkent. A medence, a csípő és a térd sagittalis irányú mozgásának görbéi nem változtak jelentősen a toxinkezelés hatására.

A vizsgált 16 esetben a botoxhatás farmakológiai időtartama alatt (3 hónap) az injektálást követő 36 órában 3 esetben észleltük hányinger, hányás jelentkezését, amely ezt követően spontán megszűnt. Egy alkalommal az injektálást követő 2. héten maculopapulosus bőrkiütés alakult ki, amely néhány napos hidratálókrémes kezelés mellett elmúlt. Két esetben generalizált alsó végtagi izomgyengülést észleltünk, amely a botoxhatástartam teljes ideje alatt fokozatosan csökkenő mértékben fennállt. Az észlelt nemkívánatos események mellett több pozitív társuló hatást is észleltünk. A betegek vagy szüleik egyöntetűen jobb közérzetről és könnyedebb mozgásról számoltak be, 3 esetben jelezték a nem injektált felső végtagok funkciójának javulását, 1 betegnél jelezték a dysarthria csökkenését és szintén egy alkalommal a dysphagia javulását (4. ábra). A szülők, illetve a megfelelő kognitív állapotú betegek mindegyike a botoxkezelés után az általános állapot javulásáról számolt be a mellékhatásoktól és attól függetlenül, hogy a járásképe esetlegesen enyhén romlott.

Megbeszélés

A botox az alkalmazási előírása szerint infantilis cerebraalis paresisben a dinamikus equinuscontractura kezelésére javasolt neurotoxin. Számos vizsgálatban észleltek kedvező eredményeket a dinamikus equinuscontractura kezelésében [4, 5], nincs azonban evidencia arra vonatkozóan, hogy a botoxkezelés hosszú távon kedvezően befolyásolja az ICP-s betegek mozgásállapotát. Nem egyértelmű az sem, hogy a neurotoxinnal végzett izomtónus-csökkentéstől milyen ortopédiai eredményeket várhatunk, és megelőzhető-e egy későbbi korrekciós műtét vagy műtétek.



4. ábra | A botoxkezelés időtartama alatt észlelt pozitív és negatív hatások (n = 16)

A vizsgálatunk első betegcsoportjából származó eredmények megerősítették azt a megállapítást, hogy ha a m. triceps surae botoxkezelését kiegészítjük egy klasszikus ortopédiai módszerrel, a redressziós gipszeléssel, akkor jelentős bokadorsalflexiós mozgásterjedelem-javulást érhetünk el [15]. Jól látható volt az is, hogy az izomtónus jellemzésére használt MAS-B-értékek az izomtónus csökkenését célzó neurotoxininjekció hatására javultak. Nehezebben magyarázható az a megfigyelésünk, hogy a plantarflexor-izomzat MTS-szögtartománnyal jellemzett spasticitása miért javult a nyújtott térdhelyzetben mért értékekhez képest kisebb mértékben akkor, ha hajlított térdhelyzetben vizsgáltuk. Nyújtott térdrel a m. gastrocnemiusok a femur condyluson történő eredésük miatt előfeszített helyzetben vannak, így a spasticus megakadás kialakításához a gastrocnemius és soleus izmok egyaránt hozzájárulnak.

Hajlított térd mellett a viszonylag lazább gastrocnemiusok miatt a soleus izom önállóan alakítja ki a spasticitást. A szerzők véleménye szerint az a jelenség, hogy a spasticus szögtartomány hajlított térd mellett kisebb csökkenést mutatott, nem azzal magyarázható, hogy a m. soleus nem reagál a toxinkezelésre, hanem inkább azzal, hogy a m. triceps surae spasticitásához a m. soleus a gastrocnemiusokhoz képest kevésbé járul hozzá, azaz nem annyira spasticus, és a toxin kevésbé tud eredményes lenni.

A botoxhatás első jeleinek és megszűnésének szülői észlelése megfelelt az irodalomból ismert adatoknak. Feltételezésünk szerint az a megfigyelés, hogy az esetek 2/3-ában a szülők a gyermekek mozgásállapotát a toxinhatás elmúlása után a kiindulási állapothoz képest jobbnak ítélték meg, inkább a redressziós gipszkezelés és a forszírozott gyógytornakezelés miatt van, és kevésbé valószínű, hogy a toxinkezelés következménye.

Második betegcsoportunkban többszintű alsó végtagi botoxkezelést alkalmaztunk. A kezelés szükségességét az adta, hogy az ICP súlyosabb eseteiben nemcsak a plantarflexor-, hanem a proximálisabb, például térdflexor-, csípőflexor- és -adductorizomzatban egyaránt kialakulhat jelentős spasticitás és dinamikus izomcontractura. Az injektált izomcsoportok kiválasztása igen nehezen standardizálható, és sok szempont befolyásolja: a beteg panaszai és esetleges elvárásai, a fizikális vizsgálati eredmények, a járásképp vagy akár prevenciók megfontolások. Jelen vizsgálatunk során nem törekedtünk homogén betegcsoport és standard indikáció kialakítására. A kezelt betegcsoport mind az alapbetegség súlyossága, mind a funkcionális képességek szerint igen heterogén volt. Gondosan ügyeltünk azonban az eredmények azonos szempontok szerinti értékelésére.

A kezelések egyik fő célpontja a m. psoas maior izom volt, részben járásképes betegeken a jellegzetes antelexiós medence- és flexiós csípőhelyzet, valamint a fokozott lumbalis lordosis csökkentésére, önállóan nem járó betegek esetén pedig az alsó végtagi keresztvezetési tünet és a csípősubluxatio rizikójának mérséklésére. Botulinumtoxin hatására a csípő flexiós contracturájának látványos, mintegy 50%-os csökkenése azt mutatja, hogy a m. psoas maior izom a contractura fenntartásában jelentős szerepet játszik. A nyújtott helyzetű csípőabductio szintén nagy arányban javult, ugyanakkor a hajlított csípőhelyzetű Lorenz-abductio nagysága nem változott. A jelenséget magyarázhatja az, hogy nyújtott csípőhelyzetben a m. psoas maior spasticitása hozzájárul az abductiós mozgásbeszűkülés kialakításához, míg ez a hatás hajlított csípők mellett megszűnik, így feltételezhető, hogy a csípőabductiós contractura fenntartásában a m. psoas maiornak jelentősebb szerepe van, mint az adductorizom-állományak.

Az érdekes megfigyelést, hogy a térd enyhe flexiós contracturája nem változott a toxinkezelés hatására, ugyanakkor a poplitealis szög mintegy 15 fokos javulást mutatott, az magyarázhatja, hogy a térd flexiós contracturájának kialakulásáért a térdflexorok rövidülése a felelős, míg a poplitealis szög megnövekedésében a térdflexorok rövidülése és spasticitása egyaránt szerepet játszik.

Jelen vizsgálatunk során sajnos kevés járóképes spasticus beteg botoxkezelésének eredményét tudtuk megvizsgálni. Az a jelenség, hogy a betegek járásképeben mind a megfigyeléses járásanalízissel értékelve, mind a GDI szerint csak csekély változás mutatkozott – enyhe javulás és rosszabbodás egyaránt előfordult –, azt sejteti, hogy az egyszeri neurotoxinkezelés nem alkalmas az ortopédiai lágyrész-műtétekhez hasonló szintű változások kialakítására, ezáltal nem megfelelő módszer egy tervezett műtét modellezésére sem.

Vizsgálatunkban a toxin hatására észlelt mellékhatások, azok gyakorisága és súlyossága megfelel az irodalomban fellelhető adatoknak [16]. A tünetek enyhék voltak, és az alkalmazott kezelésre teljesen megszűntek. A társult pozitív jelenségek (javuló felső végtagi funkció vagy a dysarthria és dysphagia csökkenése) kialakulásának hatásmechanizmusára csak feltételezéseink vannak. Lehetséges magyarázat lehet, hogy a lokálisan injektált toxin nemcsak a célizomba jut, hanem egy része felszívódva a szisztémás keringésbe kerül, és más célszerven is hatást fejt ki.

Amellett, hogy esetünkben örömteli társuló pozitív hatásokról számolhatunk be, a jelenség némi aggodalomra is okot adhat, hiszen a botulinumtoxin távoli bénító hatása például a gastrointestinalis traktusban vagy a légzőizmokban egyéb morbiditási rizikót is magában foglal [17, 18]. Az injekció helyétől távoli hatások egy másik, kevésbé aggályos magyarázata lehet, hogy a többszintű tónuscsökkentés a spasmussal élő betegekben olyan közérzeti, érzelmi vagy akár kognitív funkciójavulást eredményez, amely más területeken is kedvező hatást fejt ki. A későbbiekben tervezzük a jelenség idegtudományi és pszichológiai vizsgálatát is.

Az infantilis cerebralis paresisben széleskörűen elterjedt botoxhasználat ellenére nem ismert az, hogy a dinamikus equinuscontracturára alkalmazott m. triceps surae injektálás vagy akár a többszintű toxinkezelés hosszú távon kedvezően hat-e a betegek rehabilitációjára. A kérdésre vizsgálatunkból sem tudunk választ adni, azonban figyelemre méltó az a tény, hogy a betegek vagy hozzátartozóik egyöntetűen a toxinkezelés kedvező hatásáról számoltak be, még azokban az esetekben is, amikor a megfigyeléses vagy 3D-járásanalízissel a járásképe enyhe romlását észleltük. Lehetséges magyarázatként felmerül, hogy a spasticitas következtében érzett izomfeszülés csökkenése és a mozgások könnyebb kivitelezése jelenti a betegek számára a kedvező hatást, erre azonban irodalmi bizonyíték nem található.

A fentiek alapján úgy véljük, hogy az ortopédiai vizsgálmódszerek önmagukban nem elegendők a botuli-

numtoxin hatásának értékelésére, mivel a kezelés elsősorban az izomtónus csökkenését eredményezi, és a botoxkezelés nem hasonlítható az ortopédiai korrekciós műtétek eredményéhez sem. Mérlegelendő lenne a toxin hatásának rehabilitációs szemléletű vizsgálata, különböző funkcionális tesztek felvétele, továbbá a toxin hosszú távú hatásainak vizsgálata rendszeres kezelés mellett.

Vizsgálócsoportunk további tervei között szerepel a Semmelweis Egyetem Pető András Karával közösen a botoxkezelésen átesett spasticus gyermekek életminőségi felmérése a CPQoL [19] és a CPCHILD [20] kérdőívek segítségével, mert elképzeléseink szerint a rehabilitáció hatásosságának vagy a betegek életminőségének értékelése jobb közelítést adhat a botulinumtoxin-kezelés tényleges hatásának jellemzésére.

Anyagi támogatás: A közlemény megírása és a kapcsolódó kutatómunka anyagi támogatásban nem részesült.

Szerzői munkamegosztás: T. T.: A kutatás tervezése, betegvizsgálat, botoxkezelés, irodalomkutatás, a mérési eredmények értékelése, a kézirat elkészítése. D. Gy., H. N.: Betegvizsgálat, botoxkezelés, a mérési eredmények értékelése. H. D.: 3D-járásanalízis, adatrögzítés, statisztikai adatértékelés. K. S.: A kutatás tervezése, botoxkezelés, a mérési eredmények értékelése, szakmai tanácsadás. Sz. Gy.: A kutatási feltételek megteremtése, a laboratórium rendelkezésre bocsátása, az eredmények értékelése, szakmai tanácsadás. A cikk végleges változatát valamennyi szerző elolvasta és jóváhagyta.

Érdekltségek: A szerzőknek nincsenek érdekltségeik.

Irodalom

- [1] Shilpa PS, Kaul R, Sultana N, et al. Botulinum toxin: the Midas touch. *J Nat Sci Biol Med.* 2014; 5: 8–14.
- [2] Neville B. Botulinum toxin in the cerebral palsies. *BMJ* 1994; 309: 1526–1527.
- [3] Koman LA, Mooney JF 3rd, Smith B, et al. Management of cerebral palsy with botulinum-A toxin: preliminary investigation. *J Pediatr Orthop.* 1993; 13: 489–495.
- [4] Cardoso ES, Rodrigues BM, Barroso M, et al. Botulinum toxin type A for the treatment of the spastic equinus foot in cerebral palsy. *Pediatr Neurol.* 2006; 34: 106–109.
- [5] Pascual-Pascual SI, Pascual-Castroviejo I, Ruiz PJ. Treating spastic equinus foot from cerebral palsy with botulinum toxin type A: what factors influence the results? An analysis of 189 consecutive cases. *Am J Phys Med Rehabil.* 2011; 90: 554–563.
- [6] Molenaers G, Eyssen M, Desloovere K, et al. A multilevel approach to botulinum toxin type A treatment of the (ilio)psaos in spasticity in cerebral palsy. *Eur J Neurol.* 1999; 6(Suppl 4): S59–S62.
- [7] Balbaloglu O, Basaran A, Ayoglu H. Functional outcomes of multilevel botulinum toxin and comprehensive rehabilitation in cerebral palsy. *J Child Neurol.* 2011; 26: 482–487.
- [8] Heinen F, Molenaers G, Fairhurst C, et al. European consensus table 2006 on botulinum toxin for children with cerebral palsy. *Eur J Pediatr Neurol.* 2006; 10: 215–225.

- [9] Heinen F, Desloovere K, Schroeder AS, et al. The updated European Consensus 2009 on the use of botulinum toxin for children with cerebral palsy. *Eur J Pediatr Neurol.* 2010; 14: 45–66.
- [10] Pavone V, Testa G, Restivo DA, et al. Botulinum toxin treatment for limb spasticity in childhood cerebral palsy. *Front Pharmacol.* 2016; 7: 29.
- [11] Ade-Hall RA, Moore AP. Botulinum toxin type A in the treatment of lower limb spasticity in cerebral palsy. *Cochrane Database Syst Rev.* 2000; 2: CD001408.
- [12] Love SC, Novak I, Kentish M, et al. Botulinum toxin assessment, intervention and after-care for lower limb spasticity in children with cerebral palsy: international consensus statement. *Eur J Neurol.* 2010; 17(Suppl. 2): 9–37.
- [13] Read FA, Boyd RN, Barber LA. Longitudinal assessment of gait quality in children with bilateral cerebral palsy following repeated lower limb intramuscular botulinum toxin-A injections. *Res Dev Disabil.* 2017; 68: 35–41.
- [14] Wood E, Rosenbaum P. The Gross Motor Function Classification System for Cerebral Palsy: a study of reliability and stability over time. *Dev Med Child Neurol.* 2000; 42: 292–296.
- [15] Schwartz MH, Rozumalski A. The Gait Deviation Index: a new comprehensive index of gait pathology. *Gait Posture.* 2008; 28: 351–357.
- [16] Park ES, Rha DW, Yoo JK, et al. Short-term effects of combined serial casting and botulinum toxin injection for spastic equinus in ambulatory children with cerebral palsy. *Yonsei Med J.* 2010; 51: 579–584.
- [17] Blaszczyk I, Foumani NP, Ljungberg C, et al. Questionnaire about the adverse events and side effects following botulinum toxin A treatment in patients with cerebral palsy. *Toxins (Basel)* 2015; 7: 4645–4654.
- [18] Rossi RP, Strax TE, Di Rocco A. Severe dysphagia after botulinum toxin B injection to the lower limbs and lumbar paraspinal muscles. *Am J Phys Med Rehabil.* 2006; 85: 1011–1013.
- [19] Davis E, Shelly A, Waters E, et al. Quality of life of adolescents with cerebral palsy: perspectives of adolescents and parents. *Dev Med Child Neurol.* 2009; 51: 193–199.
- [20] Narayanan UG, Fehlings D, Weir S, et al. Initial development and validation of the Caregiver Priorities and Child Health Index of Life with Disabilities (CPCCHILD). *Dev Med Child Neurol.* 2006; 48: 804–812.

(Terebessy Tamás dr.,
Budapest, Üllői u. 78/B, 1082
e-mail: terebessy.tamas@med.semmelweis-univ.hu)

Az Orvosi Hetilap 2019; 160: 883. oldalán (22. szám) megjelent OH-Kvizre három helyes megfejtés érkezett.

A beküldők: Dr. Bíró László (Budapest), Dr. Janik Leonárd (Budapest) és Dr. Somogyi Erzsébet (Miskolc)

A nyerteseknek szívből gratulálunk.

Nyereményüket – egy, az Akadémiai Kiadó webáruházában kedvezményes vásárlásra jogosító kupont – e-mailen küldjük el.

A cikk a Creative Commons Attribution 4.0 International License (<https://creativecommons.org/licenses/by/4.0/>) feltételei szerint publikált Open Access közlemény, melynek szellemében a cikk bármilyen médiumban szabadon felhasználható, megosztható és újraközölhető, feltéve, hogy az eredeti szerző és a közlés helye, illetve a CC License linkje és az esetlegesen végrehajtott módosítások feltüntetésre kerülnek. (SID_1)