

A rövidbél-szindróma korszerű sebészi kezelése: autológ rekonstrukció és intestinalis rehabilitáció

Urbán Dániel dr.^{1, 2} ■ Kőnig Róbert dr.³ ■ Cserni Tamás dr.^{2, 4, 5}

¹Jász-Nagykun-Szolnok Megyei Hetényi Géza Kórház és Rendelőintézet,
Sebészeti és Mellkassebészeti Osztály, Szolnok

²Szegedi Tudományegyetem, Általános Orvostudományi Kar, Sebészeti Műtéttani Intézet, Szeged

³Észak-Közép-budai Centrum, Új Szent János Kórház és Szakrendelő,
Gyermeksebészeti és Traumatológiai Osztály, Budapest

⁴Jósa András Kórház, Gyermeksebészeti részleg, Nyíregyháza

⁵Royal Manchester Children's Hospital, Manchester, United Kingdom

A legújabb definíció szerint rövidbél-szindrómának nevezzük a bél jelentős hosszának elvesztése után kialakuló elégtelen bélműködés tünetegyüttesét, melyben a homeostasis és fejlődés-növekedés csak a hiányzó víz és elektrolit, illetve makrotápanyagok parenterális pótlásával tartható fenn. A rövid bélben lezajló lassú természetes adaptációs folyamat a veszteséget csak bizonyos mértékben képes kompenzálni. Ennek megfelelően megkülönböztetünk (1) akut, (2) elhúzódó és (3) krónikus típust. A kórkép a leggyakrabban gyermekkorban jelentkezik nekrotizáló enterocolitis, malrotatio, volvulus, hasfalzáródási rendellenesség és ilealis atresia következményeként. A legnagyobb kihívást a krónikus típus ellátása okozza, bár a multidiszciplináris szemléletnek köszönhetően folyamatosan javul a betegek hosszú távú túlélése és életminősége, béltranszplantációra egyre ritkábban van szükség. A szerzők célja az intestinalis rehabilitáció legfontosabb szempontjainak – fokozott gasztrinszekréció, „high-output” stoma, csökkent tranzitidő, a centrális vénás kanülök ápolása, az enterális, illetve parenterális táplálás és az adaptáció serkentése – összegzése mellett a legújabb sebészi kezelési lehetőségek, köztük az autológ intestinalis rekonstrukció (AIRS) módszereinek, a passzázslássításnak (az ileoocaecalis billentyű pótlása), a „bélhosszabbítás”-nak (LILT, STEP, SILT) és a felszívófelszín növelő eljárásoknak (kontrollált bélexpanzió) az áttekintése volt. Ezekon túl a szerzők érintik a jelenlegi kutatások (disztrakciós enterogenezis, 'tissue engineering') legújabb eredményeit. *Orv Hetil.* 2020; 161(7): 243–251.

Kulcsszavak: rövidbél-szindróma, autológ bélrekonstrukció, bélhosszabbítás

Autologous reconstructive surgery and intestinal rehabilitation in the management of short bowel syndrome

Based on the latest definition, short bowel syndrome is defined as intestinal failure due to the loss of significant small bowel length or function, when the homeostasis and growth can only be maintained with intravenous supplementation of fluid, electrolytes and macronutrients. The natural adaptation of the short bowel can only compensate for the loss up to a certain level. According to this, we differentiate (1) acute, (2) prolonged and (3) chronic types of intestinal failure/short bowel syndrome. The most common causes are necrotising enterocolitis, intestinal malrotation and volvulus, gastroschisis and ileal atresia. The management of type 3 short bowel syndrome has evolved significantly during the last decades, due to the multidisciplinary approach, hence the survival and quality of life of the patients have improved and transplantation is rarely necessary. Our aim was to review the most important considerations of intestinal rehabilitation, like management of increased gastrin secretion, high output stoma, decreased transit time, central venous lines, enteral and parenteral nutrition and the enhancement of the natural adaptation. We reviewed the former and the latest options of the autologous intestinal reconstructive surgery (AIRS) like the reversed segment, small bowel interposition, ileocaecal valve replacement, bowel lengthening and tailoring (LILT, STEP and SILT), controlled bowel expansion and the latest results with distraction enterogenesis and tissue engineering.

Keywords: short bowel syndrome, autologous reconstructive surgery, intestinal lengthening

Urbán D, Kőnig R, Cserni T. [Autologous reconstructive surgery and intestinal rehabilitation in the management of short bowel syndrome]. *Orv Hetil.* 2020; 161(7): 243–251.

(Beérkezett: 2019. október 6.; elfogadva: 2019. november 6.)

Rövidítések

AIRS = (autologous intestinal reconstructive surgery) autológ intestinalis rekonstruktív sebészet; ANTT = (aseptic non-touch technique) aszeptikus érintésmentes technika; GLP2 = (glucagon-like peptide 2) glükagonszerű peptid-2; LILT = longitudinal intestinal lengthening and tailoring; MCT = (medium-chain triglycerides) közepes láncú trigliceridek; NEC = (necrotising enterocolitis) enterocolitis necrotisans; PN = (parenteric nutrition) parenterális táplálás; SILT = spiral intestinal lengthening and tailoring; STEP = serial transverse enteroplasty

Az európai epidemiológiai adatokat ($1 : 10^6$) Magyarországra vetítve hazánkban évente átlagosan 40 új, rövidbél-szindrómában szenvedő beteg jelentkezik, többségük csecsemő vagy kisgyermek [1]. A leggyakoribb ok az alacsony születési súlyú koraszülötteknél jelentkező *enterocolitis necrotisans*, ezt követi a vékonybél malrotatio okozta volvulusa, a gastroschisis és az „apple peel” szindróma, de ritkán kizáródo veleszületett rekeszsérív is okozhatja [2]. Ezekben az esetekben a bél jelentős rövidülése miatt csökken a gastrointestinalis tranzitidő, a tápanyagok felszívódása elégtelenné válik, dehidráció alakul ki, az elektrolit-háztartás felborul, és az epesavak felszívódásának elmaradása a hasmenést tovább fokozza. A vékonybél gyermekkorban jelentős adaptációra képes, így a villusok hipertrofizálnak, a crypták mélyebbé válnak, és a lumen jelentősen kitágul. A tágult bél ugyanakkor képtelen a megfelelő perisztaltikára, így a kialakuló stasis miatt a bélfal átteresztőképessége megnő (bakteriális transzlokációval), ami gyakran okoz szepszist [3].

A rövidbél-szindrómában szenvedő betegek rehabilitációjához összetett, multidiszciplináris megközelítésre, gyermekgyógyász, gyermeksebész, gasztroenterológus, dietetikus, klinikai gyógyszerész és speciális szaknővér együttműködésére van szükség [4]. A jelen összefoglaló célja a rövidbél-szindróma legújabb, multidiszciplináris kezelési szempontjainak áttekintése mellett a „non-transplant” sebészeti autológ rekonstruktív eljárások irányvonalainak összegzése volt.

Belgyógyászati megfontolások

Gasztrin-hiperszekréció

A jelentős vékonybélvesztés a gasztrinszekréció és a gyomorsavképződés emelkedésével jár, s ez a későbbiekben gyomorfekély-képződéshez és masszív gastrointestinalis

vérzéshez vezethet. Javasolt a H_2 -receptor-gátlók vagy protonpumpa-inhibitorok alkalmazása; az oktreotid alkalmazása jelenleg nem bizonyított [5, 6].

Enteralis táplálás

Rövid vékonybél esetén csecsemőkorban az anyatejes táplálás vagy a teljesen hidrolizált közepes láncú triglicerideket (MCT) tartalmazó elementáris tápszerek adása javasolt. Fontos a zsírban oldódó vitaminok és a B_{12} parenterális pótlása (a B_{12} -vitamin csak az ileum terminális részén szívódik fel) [5]. Idősebb gyermekeknél az elementáris tápszerek helyett egyre inkább a normálétrend pépesített változata javasolt. A gyakran észlelt táplálási intolerancia sokszor megnehezíti a magas kalóriatartalmú tápanyagok bevitelét. Az orrszonda vagy az endoszkópos úton behelyezett percutan gastrosztoma segítségével lassú, de folyamatos (éjszakai) táplálás segítség lehet [7]. Meglepő módon a betegek az összetett szénhidrátokat jobban tolerálják, mint a mono- és diszacharidokat [8].

Magas vékonybélstomával járó fokozott folyadék- és elektrolitvesztés („high-output” stoma)

„High-output” stomáról akkor beszélünk, ha a stomából kis súlyú koraszülött esetén >20 ml/kg/nap, érett újszülött esetén >30 ml/kg/nap széklettel ürül. A megadott mennyiség felett a folyadékvesztés parenterálisan kell pótolni, egy az egyben 500 ml 0,9%-os NaCl-oldatba tett 10 mmol KCl-oldatból [5]. A fokozott székletürítés során nátriumvesztés léphet fel, mely a szérum- Na^{2+} -szintben nem jelentkezik, ezért a vizelet monitorozása szükséges. Ha a vizelet Na^{2+} -koncentrációja <20 mM/100 ml-nél alacsonyabb, orális Na^+ -pótlás ajánlott [5]. A proximális stomatartalmat a distalis stomavégén keresztül recirkuláltatni lehet (ún. „extracorporeal stool recycling”). Ezzel az eljárással a folyadék- és elektrolit-egyensúly könnyebben tartható, és az energia-vesztés is csökkenthető. A széklet manuális recirkulátása nagy terhet ró az ápolószemélyzetre és a szülőkre; bár létezik erre a célra készített eszköz, amely egy szivattyú segítségével a béltartalmat a proximális végből a distalisba pumpálja, ez kereskedelmi forgalomban jelenleg nem kapható [9, 10]. Különös figyelmet kell fordítani arra, hogy a stomaszákban felgyűlt székletet rövid időn belül vissza kell juttatni, 90 perc után a baktériumok elszaporodása miatt ez már veszélyes lehet [11].

Csökkent tranzitidő

Általánosan alkalmazható a kodein, a morfin és a loperamid, motilitásgátló hatásuk miatt; a kolesztiramin az epesavak megkötésével csökkenti a laxatív hatást. A magas rosttartalmú étrend a székletben lévő víz egy részének megkötésével csökkenti a hasmenést [5].

Parenteralis táplálás (PN)

A parenteralis táplálást többnyire az első sebészeti beavatkozás után érdemes elkezdni. Az otthoni PN hazánkban is elérhető; általában képzett szakápolók végzik az otthoni gondozást, a beteg és/vagy hozzátartozók oktatását. Törekedni kell a kis mennyiségű zsír adására (maximum 1 g/die), mert a fokozott zsírbevitel jelentősen növeli a szövődmények kialakulását, legfőképpen a májelégtelenséget. Az utóbbi időben az ómega-3 zsírsav alkalmazása is terjed, ami hozzájárult a PN hosszú távú szövődményeinek csökkenéséhez. Hosszú távú PN során fontos a behelyezett centrális vénás katéter megfelelő gondozása, mivel infekcióforrás lehet, eldugulhat, elszakadhat vagy kicsúszhat. A kanülök használatakor kötelező az „aseptic non-touch technique” (ANTT-) szabály betartása, azaz higiénés kézmosás után, nem steril kesztyűben adhatunk be gyógyszert vagy iv. tápszert, a katétert lezáró dugasz belsejét pedig nem szabad megérinteni [12].

A katétereket megfelelően kezelni kell a fertőzés és az esetleges bealvadás ellen. Sok tanulmány foglalkozik az optimális megoldással; fiziológiás só vagy heparin mellett antibiotikum (például cefazolin–gentamicin), tauroldin–citrát vagy 96%-os alkohol „lock” használatával a katéterszepezsiz veszélye csökkenthető [13–15]. Az elszakadt, sérült katéterek javítására kitek léteznek, így az egyébként jól működő katétert nem kell mindig cserélni [16]. A tartós PN még napjainkban is jelentős morbiditással és mortalitással jár, de lényegesen javítja a betegek életminőségét [17].

A vékonybél-adaptáció hormonális serkentése

Napjainkban széles körben még nem terjedt el a hormonok klinikai használata, ennek ellenére az epidermális növekedési faktor és a glükagonszerű peptid-2 (GLP2) alkalmazása kapcsán egyre javuló eredményekről számolnak be [5, 18, 19]. A teduglutid egy módosított GLP2, mely elnyújtott biológiai aktivitással rendelkezik, és ellenálló proteázzal szemben [18, 19]. A kezelt betegeknél az abszorpció mértéke 3,5%-kal emelkedett, szignifikánsan javult a proteinfelvétel, a szénhidrát és a zsírok felvételében azonban ugyanezt nem sikerült elérni. Szöveti mintákon a villusok nagysága és a crypták mélysége növekedett, a parenteralis táplálás szükségessége több mint 20%-kal csökkent [18, 19]. Egy pilottanulmányban a *per os* inzulinpótlás is csökkentette a parenteralis táplálási igényt [20].

Sebészeti megfontolások

Prevenció

A sürgősségi esetek, leginkább a malrotatio, a volvulus pontos és korai felismerése, az újszülöttkori táplálhatatlanság vagy a kisdedkori epés hányás azonnali kivizsgálása (felsőpasszázs-vizsgálattal) és ezek mihamarabbi megfelelő műtéti kezelése – lehetőleg a Bauhin-billentyű megkímélésével – predesztinálja a beteg további sorsát, életminőségét. A rövidbél-szindróma túlélésében legfontosabb prognosztikai faktor a megmaradt bél hossza és szakasza (az ileum jobb, mint a jejunum), illetve a Bauhin-billentyű jelenléte [21].

Centrális vénás katéterek

A centrális vénába helyezett katéterek élettartama a megfelelő gondozás ellenére is korlátozott, emellett az elérhető, katéterezhető vénák száma is limitált, ezért a katéterek cseréjét alaposan meg kell fontolni. A behelyezés során a percutan technika előnyösebb a vénadissectióval szemben, mert a percutan szúrás után a véna könnyebben rekanalizálódik [22]. Ha a katéter eltávolítása elkerülhetetlen, a lehetőségekhez mérten javasolt ugyanazon véna használata az ismételt behelyezéskor. A műtét előtt a vénák átjárhatóságát ultrahangvizsgálattal lehet ellenőrizni.

Vékonybél-transzplantáció

Az eljárás immunszuppresszív terápiát igényel, amely növeli a szövődmények kialakulásának valószínűségét, és nagy megterheléssel jár, ezért a transzplantáció ma még csak a legvégső választásként jön szóba [23]. A rövid távú túlélés (1 év) – különösképpen a többszervi transzplantációknál (máj és bél) – a legjobb centrumokban elérheti a 90%-ot, de az 5 éves túlélés még mindig alacsony (50%).

Autológ intestinalis rekonstruktív sebészet (AIRS)

Az AIRS egyre több betegnél ad lehetőséget a PN-függőség csökkentésére és a transzplantáció elkerülésére. Az AIRS az 1980-as években indult, és mára a fejlett bélrehabilitáció keretén belül végzett ún. „non-transplant” eljárások a rövidbél-szindrómában szenvedő betegek túlélését 92%-ra növelték, a legtöbb esetben az enterális autonómia helyreállítása mellett [4, 24, 25].

A műtétek céljai között a tranzitidő és a bél felszívófelületének megtartása vagy növelése, az adaptáció során kitágult és perisztaltikára képtelen bél motilitásának helyreállítása szerepel.

A tranzitidőt növelő eljárások

Antiperisztaltikus reverz szegment

Ez a műtét megfelelő felszívófelület mellett, de csökkent tranzitidő esetén segíthet, és más eljárásokkal is kombinálható. Felnőtteknél 10 cm-es, míg csecsemők vagy gyermekek esetén 8 cm-es bélszakaszt megfordítanak, majd reasztomizálnak. Az orális irányban haladó perisztaltika lassítja a passzást, növeli a tranzitidőt, de bélzáródást nem okoz [26].

Colon-interpozíció

A módszert *Hutcher és mtsai* fejlesztették ki [27]. Elméletüket arra alapozták, hogy a colon tranzitideje lényegesen hosszabb, mint a vékonybél, ezért a colonszegmentet a vékonybél szakasz elé illesztették a bélperisztaltika irányának megfelelően. Így a chymus útja lassult, több időt adva az eredményes emésztési és felszívási mechanizmushoz. A colonszakasz hosszát illetően több vizsgálat is történt: *Glick és mtsai* [28] 10–15 cm-es szakaszt, míg *Garcia és mtsai* [29] 24 cm-es szegmentumot ültettek be. Szövetani vizsgálatok során megfigyelték, hogy a colon nyálkahártyája átalakult, és a vékonybélhez hasonlóvá vált, feltételezésük szerint ezzel is javítva a tápanyagfelszívást. Hétfőből négy gyermek esetében az eljárás sikerrel járt.

Az ileocecalis billentyű rekonstrukciója

Volvulus vagy NEC, az ileocecalis junctio gyakran eltávolításra kerül, és end-to-end ileocolostoma készül. A manchesteri bélrehabilitációs osztályon kezelt, rövidbél-szindrómában szenvedő betegek adatai alapján [30] az ileocecalis billentyűvel rendelkező betegeknek rövidebb bélszakasz is elég a túléléshez, ezért a billentyű jelenléte fontos pozitív prognosztikai faktor [21]. A szerzők egy másik tanulmánya szerint a rövidbél-szindrómában nem szenvedő gyermekeknél a Bauhin-billentyű eltávolítása a betegek negyedénél hosszú távú, nehezen kontrollálható, állandó hasmenéshez vezetett. Ezekből arra lehet következtetni, hogy a billentyű elvesztése súlyosbíthatja a rövidbél-szindrómában szenvedő betegek tüneteit [21]. Több kísérlet irányult az ileocecalis billentyű rekonstrukciójára művi intussusceptio képzésével, a szerzők adatai alapján azonban ahhoz, hogy ez jól funkcionáljon, meglehetősen hosszú, kb. 6–7 cm-es vékonybél szakasz invaginációja szükséges. Ilyen hosszú invaginatum vérrellátása kétséges, ezért ez nem tűnik ideális megoldásnak [31]. Általánosan elfogadott, hogy a billentyű sphincterként viselkedik, ennek ellenére a szövetani vizsgálatok alapján nem mutat klasszikus sphincterstruktúrát, nincs erre jellemző megvastagodott homogén izomrétege. A billentyű inkább egy, az ileum és a caecum közötti end-to-side rövid invaginációra hasonlít. Így, a szerzők véleménye alapján, egy klasszikus,

viszonylag rövid (1–2 cm), keringési zavart nem okozó, a caecumba csúsztatott kétrétegű end-to-side ileocecalis anastomosis megoldás lehet a rekonstrukcióra. Az eljárás nem tűnik kockázatosnak vagy különösebben nehéznek, de a klinikai gyakorlatban nem alkalmazzák általánosan, annak ellenére, hogy a klasszikus sebészeti tanítás is hasonló anastomosisat javasol az ileum és a vastagbél között [32, 33].

A kórosan kitágult bélszakasz motilitásának helyreállítása

A rövidbél-szindrómában zajló adaptáció során a megmaradt vékonybél szakasz általában annyira kitágul, hogy az izomrostok nem tudnak olyan mértékben összehúzódní, hogy megfelelő perisztaltikát produkáljanak. Az elégtelen perisztaltika következtében pangás alakul ki, a pangó székletben túlszaporodó patogén baktériumok könnyedén átjutnak a bél falon (bakteriális transzlokáció), ez pedig többnyire szepszishez vezet.

A kitágult bélszakasz eltávolítása vagy a béllumen szűkítése kimetszéssel tovább csökkentené az amúgy is elégtelen felszívófelületet. A plikáció nem hozta meg hosszú távon a kívánt eredményt. *Bianchi* számolt be elsőként egy olyan eljárásról (longitudinal intestinal lengthening and tailoring – LILT), melyben a kitágult bélszakasz átmérőjét a felére csökkentette a felszívófelület vesztesége nélkül. Kissé meglepő, hogy az eljárást „bélhosszabbító” műtétnek nevezik: bár a tágult rövid bél hossza valóban növekszik, mivel azonban a kalibere csökken, a felszívófelület nem nő. A műtét elsődleges célja nem is a hosszabbítás, hanem a tágult lumen optimális szűkítése, a motilitás helyreállítása és a felszívófelület megtartása [3, 4, 34].

Longitudinal intestinal lengthening and tailoring (LILT)

A LILT-műtét azon alapul, hogy a mesenteriumból eredő beleket ellátó erek, azaz a vasa recták közvetlenül a bél előtt kettéoszlanak: az egyik ág a bél egyik felét, a másik ág a másik felét látja el. Így a bél hosszirányban kettéválasztható, a vérrellátás károsodása nélkül. A kettéválasztott béleleket cső alakban rekonstruálni lehet szűkebb (megfelelő) lumennel. Így a kitágult bél motilitása helyreállítható: a bél hossza nő, a kaliber csökken, így a motilitás javul, de az abszorpciós felület nem nő a műtét következtében.

A műtét technikailag nem egyszerű, komoly tapasztalatot igényel [24]. Bizonyos ritka esetekben, amikor a vasa recta erek a bélfalat csak egy oldalról érik el, nem is alkalmazható. Különböző szerzők által közölt publikációkban a LILT-tel operált, rövidbél-szindrómában szenvedő betegek teljes túlélése 30–100% között változik, míg a PN-táplálást 28–100% között sikerült felfüggeszteni [35–37]. Szövődményként a két vékonybélkacs kö-

zötti anastomosis szűkületét, a bélkacsok közötti fistulát, a megfelezett bél 'loop' elhalását és a bélkacsok visszatérő tágulatát is leírták már [35, 37].

Serial transverse enteroplasty (STEP)

A Harvard Egyetem gyermeksebészei 2003-ban egy új eljárásról számoltak be, amely lényegesen könnyebbnek ígérkezett a Bianchi-féle eljárásnál, varrógéppel (lineáris 'stapler') lényeges tapasztalat nélkül is gyorsan elvégezhető. Ebben az esetben nincs szükség a mesenterialis vasa recta szétválasztására, az új bélszakaszok hossza és az új lumen átmérője bizonyos keretek között még szabályozható is [38]. Az eljárás hátránya ugyanakkor, hogy a hosszanti és a körkörös izomrostok elhelyezkedése és funkciója felcserélődik, így a perisztaltika bizonytalanává válik, holott a műtét célja tulajdonképpen a perisztaltika javítása [39]. Ez lehet a magyarázata a STEP-műtét után gyakran kialakuló újabb tágulatnak [35]. Ennek ellenére a STEP-eljárás – főleg könnyű kivitelezhetősége miatt – divatosává vált. *Jones és mtsai* szerint a nemzetközi STEP-adatbázisban 111 pácienszt regisztráltak, az eljárás össze-


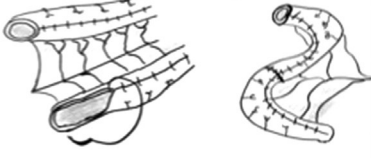

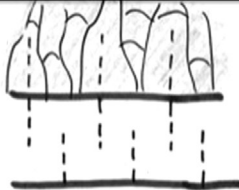





sített mortalitása 11%-os volt [37]. Emellett a műtéten átesett betegek 47%-ánál a teljes orális táplálást sikerült helyreállítani [37]. Természetesen a műtét előtt hosszabb vékonybéllel bíró betegek közül szignifikánsan többnek sikerült enteralis autonómiát elérnie [40].

Egy 2013-as statisztikai összehasonlítás szerint a Bianchi-féle és a STEP-eljárások között nem találtak szignifikáns eltérést a teljes túlélés tekintetében (89%). A Bianchi-műtét után a betegek 55%-ánál, a STEP-műtét után a betegek 48%-ánál sikerült a PN-t felfüggeszteni, ugyanakkor a LILT után a betegek 10%-ánál, a STEP után a betegek 6%-ánál kellett transzplantációt indikálni [37].

Spiral intestinal lengthening and tailoring (SILT)

A SILT a munkacsoport vezetője által tervezett és a Szegei Egyetem Sebészeti Műtéttani Intézetében kifejlesztett új alternatív technika, mely a mesenteriumot alig érinti, egyszerűbb a Bianchi-műtétnél, és az izomrostok orientációját sem változtatja meg olyan jelentősen, mint

1. táblázat | A ma használatos bélhosszabbító és kaliberszűkítő műtétek összehasonlítása

	Metszés a bélben és a mesenteriumon	Hosszabbítás és kaliberszűkítés	A körkörös rostok orientációja
LILT	 A mesenteriumot felezni kell	 A kaliber feleződik	 Nem változik
STEP	 A mesenteriumot behasítjuk	 A kaliber szabályozható	 Ellentétjére változik
SILT	 A mesenteriumot behasítjuk	 A kaliber szabályozható	 Alig változik

Élettanilag a legelfogadhatóbb eredményt a LILT adja, ha a körkörös rostok lefutását vesszük figyelembe, de a műtét nehéz, kockázatos, és az új bélkacs mérete nem szabályozható. A STEP könnyen kivitelezhető, de nem ad fiziológiás eredményt, a körkörös rostok lefutása hosszantira változik. A SILT talán nehezebb a STEP-nél, de a kaliber szabályozható, és a rostok lefutásáig változik

LILT = longitudinal intestinal lengthening and tailoring; SILT = spiral intestinal lengthening and tailoring; STEP = serial transverse enteroplasty

a STEP. Az eljárás lényege, hogy a bélfalat spirálvonal mentén vágjuk fel. A felhasított, spirál alakú bélcsovet kissé megcsavarva szűkebb lumen mellett rekonstruáljuk. A folyamat során a mesenteriumot is behasítjuk, ahol a spirális metszés a mesenteriummal találkozik [41]. Az eljárást először modellen, majd sertéseken is sikerrel teszteltük, nem sokkal ezután pedig sikeres humán alkalmazásra is sor került Angliában és Olaszországban [42–44]. A manchesteri team az első sikeres, öt betegből álló széria eredményeit is közzétette [45]. A SILT alkalmasnak tűnik hosszú, katéterezhető, continens urostoma készítésére, amikor a Mitrofanoff-műtét során az appendix rövidnek bizonyul [46]. *Mehrabi és mtsai* kísérletes körülmények között a nyálkahártya átvágása nélkül végeztek sikeres SILT-műtétet sertéseken [47]. Ez tovább növelheti a műtét előnyét, mert a beavatkozás kisebb, kisebb a szövődmény veszélye, ugyanakkor a kísérletben nem tágtult belet használtak, ezért kérdés maradt, hogy milyen mértékben szűkíthető a lumen ezzel az eljárással [48].

A LILT, STEP, SILT eljárások előnyei és hátrányai lehetővé teszik, hogy gondos mérlegelés után betegre szabott műtétet válasszunk (1. táblázat). Ott, ahol a stasis okozza a legnagyobb gondot, a passzázst javító LILT és SILT előnyösebb. Ha a tágtulat nem túl nagy fokú, nem éri el a kívánt béllumenkaliber kétszeresét, a SILT előnyösebb. Hasonlóan, a SILT jobb megoldásnak tűnik,

2. táblázat | A LILT, a STEP és a SILT eredményeinek összehasonlítása (King [42], Cserni [44], Coletta [45], Alberti [48] publikációjának alapján)

	LILT	STEP	SILT
Az első publikált műtét éve	1984	2003	2014
Az összes publikált eset (fő)	276	127	6
Nyomon követés (hó)	76	22	26
Túlélés (%) (A publikációk időpontjában)	81	89	100*
A PN-igény csökkent (%)	82	86	100
A PN elhagyható volt (%) (legalább 4 hétig tartották a súlyukat a betegek)	55	48	83
Sebészi komplikációk (%) (obstrukció, redilatáció, perforáció, fistula, tályog)	17	26	0**
Béltranszplantációra kényszerült a beteg (%)	10	6	–

*Egy (súlyosan fogyatékos) gyermekről tudjuk, hogy a műtétje után 3 évvel elhunyt. Ebben a fogyatékoság, a szülői compliance hiánya és az elégtelen utógondozás is szerepet játszott. A sectio során a vékonybelet egyenletesen 5 cm tágasságúnak írták le.

**Egy betegnél enterocutan fistula alakult ki, mely később spontán, műtét nélkül záródott.

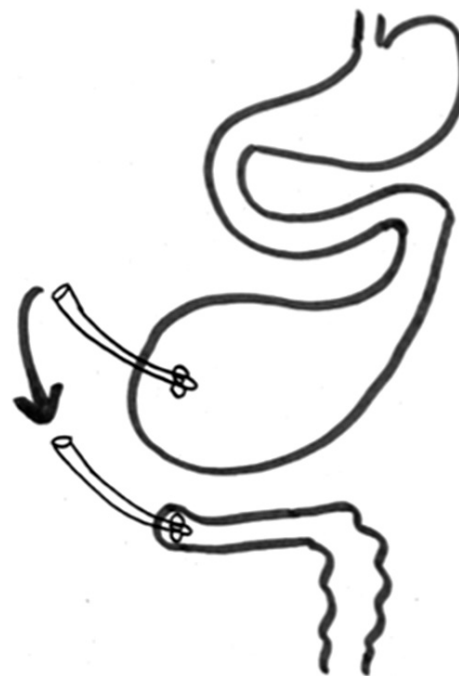
LILT = longitudinal intestinal lengthening and tailoring; PN = parenteralis táplálás; SILT = spiral intestinal lengthening and tailoring; STEP = serial transverse enteroplasty

ha a vérellátás vagy a mesenterium állapota nem teszi lehetővé a biztonságos LILT-műtétet. A STEP előnyösebb lehet, ha a pangás helyett a gyors perisztaltika és a rövid tranzitidő jelenti a fő problémát. Természetesen ennek mérlegelése nem mindig egyszerű.

A 2. táblázatban a LILT, STEP, SILT eljárásokkal kapcsolatos irodalmi adatokat összesítettük, erősen leegyszerűsítve. Fontos azonban megjegyezni: mint minden rövidbél-tanulmány esetén, komoly limitációt jelent az adatok nagy heterogenitása, azaz a különböző alapbetegség (NEC, hasfalzáródási rendellenesség, volvulus, a teljes vastagbelet érintő Hirschsprung-betegség), a különböző kiinduló bélhossz és a különböző kísérő betegségek. Ezért a tanulmányok kohorszai nehezen hasonlíthatók össze. Emiatt a 2. táblázat is ennek tudatában értékelendő.

A bél felszívófelszínének növelése

A plasztikai sebészetben rutinszerűen alkalmazzák a mechanikus szövetnyújtást, átmenetileg beültetett expander segítségével, a nagyobb defektusok fedésére. A mechanikus módszer (aktív tágtítás vagy hosszirányú húzás) bizonyítottan növeli a bél felszívófelszínét, az enterocyták tömegét [47, 48]. Ezen eljárás és a bélhosszabbító műtétek sikeressége vezetett az ellenőrzött bélexpanzió ötletéhez [49].



1. ábra | Kontrollált bélexpanzió és extracorporealis székletrecirkulátás

A proximális bélvégbe helyezett katétert lezárva tartjuk, kb. 2–3 óránként felengedjük, így a proximális belet hidrosztatikusan tágtítjuk, a felszívófelszín növekszik. A leengedett béltartalmat a distális bélbe juttatva csökkentjük a folyadék- és elektrolit-, illetve az energiaveszteséget. A kítágtult vékonybél motilitását valamelyik „bélhosszabbító” eljárással állítjuk helyre

Ellenőrzött bélexpanzió (controlled bowel expansion)

A primer probléma ellátása során, amikor felmerül, hogy a műtét rövidbél-állapothoz vezethet, a proximális bélkacsba vastag katétert helyezünk, és a bélkacsot a katéter körül zárjuk. A distalis bélkacsral hasonlóképp járunk el. A katétereket a hasfalra kivezetjük. A proximális kacsba helyezett katétert bizonyos időintervallumban leszorítjuk, majd felengedjük. Így ellenőrzött körülmények között a proximális (többnyire az épen maradt vékonybél-) szakaszt hidrosztatikusan tágítani kezdjük, kritikus obstrukció, azaz nyálkahártya-károsítás nélkül. A nyálkahártya felszívófelszínét így növelni lehet (1. ábra). Természetesen a bél ki fog tágulni, de a lumen optimális méretét és az optimális motilitást valamelyik, korábban tárgyalt bélhosszabbító eljárással helyre tudjuk majd állítani. Az idő alatt, amíg a tágítás zajlik, a proximális stomatartalmat vagy annak egy részét a distalis stomába vissza lehet adni (recycling) a distalis bél kondicionálása, illetve a só- és elektrolitzavarok csökkentése céljából. Jelenleg kísérletek zajlanak az endoluminalisan alkalmazható székletrecirkuláló eszközök kifejlesztésére, de ezek nem terjedtek el a klinikai gyakorlatban [48].

Disztrakciós enterogenezis

Kísérletek bizonyítják, hogy a bél a tengelyével párhuzamos húzóerő hatására meghosszabbítható. A hossz növekedésével az enterocytatömeg is megnő, és a felszívófelszín is növekszik. A szövettani vizsgálatok szerint az izomréteg szignifikánsan megvastagodik, a crypták mélyülnek, a villusok mérete azonban szignifikáns eltérést nem mutatott [47].

Különböző szerkezeteket használtak eddig, mint például a béllumenbe helyezett csavar, hidraulikus szerkezet, biológiailag lebomló polikarbonát vagy nikkel-titánium ötvözet (nitinol), memóriával rendelkező fémrugó, melyet speciális cellulóz-acetát-ftaláttal bevont zselatin-kapszulákba helyeznek el, hogy egyetlenegy tegyék, késleltessék a rugó kitágulását vagy lebomlását [50, 51]. A kísérletek során kb. 70%-os bélhossznövekedésről számoltak be, de nagy gondot okoz az optimális erő beállítása, a szerkezet okozta erózió, perforáció és hegesedés [50, 51]. A klinikai alkalmazás legnagyobb gátja talán az, hogy a szerkezetet csak a béltraktusból kirekesztett bélkacsokon sikerült alkalmazni. Az újabb, szellemes megoldásokkal – a bélfalra szerelt (extraluminalis) eszközzel vagy nem kirekesztett bél lumenében elhelyezett több, kisebb, a passzást nem akadályozó rugós egységekkel – elért kísérletes sikerek kecsegtetőek [50, 51].

Szövet- és szervtenyésztés (tissue engineering)

A 'tissue engineering' – ma még távlatinak tűnő – célja a mesterségesen előállított komplex szerv, mely anatómiai és fiziológiai értelemben is utánozza a célszervet [52].

Az eljárások során először a cél szövet/szerv vázát (*scaffold*) hozzák létre, majd a speciális, a betegből származó, immunkompatibilis, *in vitro* szaporított sejtekkel benépesítik (*seeding*). A szerv/szövet váz létrehozása ma már lehetséges. A váz anyaga lehet biopolimer, bioinert anyag, illetve állatokból vagy kadáverből származó szervek sejtmentessé tehető a szerv vázának megmentésével. Az ilyen vázak immunológiai szempontból semlegesek [52]. A vázak benépesítése, a 'seeding' is folyamatosan fejlődik – különösen, ahogy egyre többet tudunk az őssejtekről –, de a betelepített sejtek önmagukban még nem alkotnak működő szövetet. Egy, a tápanyagok felszívására, perisztaltikára képes bélnek rendelkeznie kell működő nyálkahártyával, izomzattal és a motilitást szabályozó saját idegrendszerrel. Egy ilyen, műveleg készített szerv/bél készítése még igen messze van a klinikai használatától. Biztató eredményekről számolt be *Choi és Vacanti* közleménye: intestinalis epithelsejteket ültettek biopolimer vázra állatmodellekben. A szövettani vizsgálatok során azonosították a kialakult neomucosát, melyben funkcionáló Paneth- és kehelysejtek voltak [53]. Emellett a kísérleti állatok súlygyarapodását figyelték meg, így elmondhatjuk: ha részlegesen is, de funkcionáló implantátumot hoztak létre [54]. *Nakase és mtsai* kollagénvázon tenyésztettek gastrointestinalis simaizomszövetet [55]. Az újonnan kialakult szövet strukturálisan megfelelt a cirkuláris simaizomszövetnek, azonban diszfunkcionálisnak bizonyult [55]. Emellett a kollagén gyors degradációja az implantátum zsugorodását okozta [55]. *Zakheim és kutatócsapata* háromdimenziós szerkezetet hozott létre, melyre nyúlcolonból származó cirkuláris simaizomsejteket implantáltak [56]. Eredményként jól strukturált és funkcionáló szövetet kaptak [56]. *Pan és mtsai* újszülött patkányokból 'neural crest' (crista neuralis) progenitor őssejteket izoláltak és implantáltak Hirschsprung-betegségben szenvedő patkánymodellekbe. A beültetett sejtek sikeresen differenciálódtak enterális ideg- és gliasejtekké [57].

A fenti, előremutató eredmények egyértelműen a jövő egyik kivételes kezelési lehetőségét vázolják, klinikai alkalmazásuk azonban még várat magára.

Következtetés

A rövidbél-szindróma viszonylag gyakori, és nagy kihívást jelent, különösen gyermekkorban. A patogenezisben szereplő kórképek gyors diagnózisa, adekvát kezelése kiemelt fontosságú. A súlyos rövidbél-szindrómában szenvedő betegek kezelése multidiszciplináris feladat, a modern bélrehabilitáció és a sebészeti autológ rekonstrukciós eljárások a legtöbbször lehetővé teszik az enterális autonómia elérését és a transzplantáció elkerülését [58].

Anyagi támogatás: A közlemény megírása anyagi támogatásban nem részesült.

Szerzői munkamegosztás: U. D.: A cikk megírása, irodalmi anyag gyűjtése. K. R. és Cs. T.: Szakmai értékelés, irodalmi adatgyűjtés. Cs. T.: A SILT-technika kifejlesztése. A cikk végleges változatát valamennyi szerző elővasta és jóváhagyta.

Érdekltségek: A szerzőknek nincsenek érdekltségeik.

Irodalom

- [1] Lennard-Jones JE. Indications and need for long-term parenteral nutrition: implications for intestinal transplantation. *Transplant Proc.* 1990; 22: 2427–2429.
- [2] Cserni T, Polonkai E, Török O, et al. *In utero* incarceration of congenital diaphragmatic hernia. *J Paediatr Surg.* 2011; 46: 551–553.
- [3] Bianchi A, Morabito A. The dilated bowel: a liability and an asset. *Semin Paediatr Surg.* 2009; 18: 249–257.
- [4] Coletta R, Khalil BA, Morabito A. Short bowel syndrome in children: surgical and medical perspectives. *Semin Paediatr Surg.* 2014; 23: 291–297.
- [5] Nightingale J, Woodward JM, on behalf of the Small Bowel and Nutrition Committee of the British Society of Gastroenterology. Guidelines for management of patients with a short bowel. *Gut* 2006; 55(Suppl 4): iv1–iv12.
- [6] O’Keefe SJ, Haymond MW, Bennet WM, et al. Long-acting somatostatin analogue therapy and protein metabolism in patients with jejunostomies. *Gastroenterology* 1994; 107: 379–388.
- [7] Joly F, Dray X, Corcos O, et al. Tube feeding improves intestinal absorption in short bowel syndrome patients. *Gastroenterology* 2009; 136: 824–831.
- [8] Matarese LE. Nutrition and fluid optimization for patients with short bowel syndrome. *J Parenter Enteral Nutr.* 2013; 37: 161–170.
- [9] Schäfer K, Zachariou Z, Löffler W, et al. Continuous extracorporeal stool-transport system: a new and economical procedure for transitory short-bowel syndrome in pretermes and newborns. *Paediatr Surg Int.* 1997; 12: 73–75.
- [10] Schäfer K, Schledt A, Linderkamp O, et al. Decrease of cholestasis under “continuous extracorporeal stool transport (CEST)” in pretermes and neonates with stomas. *Eur J Paediatr Surg.* 2000; 10: 224–227.
- [11] Pataki I, Szabó J, Varga P, et al. Recycling of bowel content: the importance of the right timing. *J Paediatr Surg.* 2013; 48: 579–584.
- [12] Rowley S, Clare S. ANTT: a standard approach to aseptic technique. *Nurs Times* 2011; 107: 12–14.
- [13] Zhong L, Wang HL, Xu B, et al. Normal saline *versus* heparin for patency of central venous catheters in adult patients – a systematic review and meta-analysis. *Crit Care* 2017; 21: 5.
- [14] Chong CY, Ong RY, Seah VX, et al. Taurolidine-citrate lock solution for the prevention of central line-associated bloodstream infection in paediatric haematology-oncology and gastrointestinal failure patients with high baseline central-line associated bloodstream infection rates. *J Paediatr Child Health* 2020; 56: 123–129. [Epub 2019 May 30]
- [15] Bueloni TN, Marchi D, Caetano C, et al. Cefazolin-gentamicin *versus* taurolidine-citrate for the prevention of infection in tunneled central catheters in hemodialysis patients: a quasi-experimental trial. *Int J Infect Dis.* 2019; 85: 16–21.
- [16] Zens T, Nichol P, Leys C, et al. Fractured pediatric central venous catheters – repair or replace? *J Paediatr Surg.* 2019; 54: 165–169.
- [17] Van Gossum A, Cabre E, Hébuterne X, et al. ESPEN guidelines on parenteral nutrition: gastroenterology. *Clin Nutr.* 2009; 28: 415–427.
- [18] Jeppesen PB, Hartmann B, Thulesen J, et al. Glucagon-like peptide 2 improves nutrient absorption and nutritional status in short-bowel patients with no colon. *Gastroenterology* 2001; 120: 806–815.
- [19] Yazbeck R. Teduglutide, a glucagon-like peptide-2 analog for the treatment of gastrointestinal diseases, including short bowel syndrome. *Curr Opin Mol Ther.* 2010; 12: 798–809.
- [20] Shamir R, Kolacek S, Koletzko S, et al. Oral insulin supplementation in paediatric short bowel disease: a pilot observational study. *J Paediatr Gastroenterol Nutr.* 2009; 49: 108–111.
- [21] Folaranmi S, Rakoczy G, Bruce J, et al. Ileocaecal valve: how important is it? *Paediatr Surg Int.* 2011; 27: 613–615.
- [22] McBride KD, Fisher R, Warnock N, et al. A comparative analysis of radiological and surgical placement of central venous catheters. *Cardiovasc Intervent Radiol.* 1997; 20: 17–22.
- [23] Grant D, Abu-Elmagd K, Reyes J, et al. 2003 report of the intestine transplant registry: a new era has dawned. *Ann Surg.* 2005; 241: 607–613.
- [24] Bianchi A. Intestinal loop lengthening – a technique for increasing small intestinal length. *J Paediatr Surg.* 1980; 15: 145–151.
- [25] Khalil BA, Ba’ath ME, Aziz A, et al. Intestinal rehabilitation and bowel reconstructive surgery: improved outcomes in children with short bowel syndrome. *J Paediatr Gastroenterol Nutr.* 2012; 54: 505–509.
- [26] König R. Overview of non-transplant surgical treatment management of short bowel syndrome in children. *Paediatr Today* 2015; 11: 85–92.
- [27] Hutcher NE, Mendez-Picon G, Salzberg AM. Prejejunal transposition of colon to prevent the development of short bowel syndrome in puppies with 90 per cent small intestine resection. *J Paediatr Surg.* 1973; 8: 771–777.
- [28] Glick PL, de Lorimier AA, Adzick NS. Colon interposition: an adjuvant operation for short-gut syndrome. *J Paediatr Surg.* 1984; 19: 719–725.
- [29] Garcia VF, Templeton JM, Eichelberger MR, et al. Colon interposition for the short bowel syndrome. *J Paediatr Surg.* 1981; 16: 994–995.
- [30] Folaranmi SE. Clinical pathology of the ileocaecal junction in childhood and justification of its reconstruction as part of the autologous intestinal reconstructive surgery. PhD thesis. University of Debrecen, Doctoral School of Clinical Medicine, Debrecen, 2014. Available from: https://dea.lib.unideb.hu/dea/bitstream/handle/2437/181723/Folaranmi_Semiut_tezis_angol_impreszum-t.pdf?sequence=7&isAllowed=y [accessed: August 31, 2019].
- [31] Cserni T, Pap Szekeres J, Furka I, et al. Hydrostatic characteristics of the ileocolic valve and intussuscepted nipple valves: an animal model. *J Invest Surg.* 2005; 18: 185–191.
- [32] Littmann I, Berentey Gy. (eds.) Operative techniques. [Sebészeti műtéttan.] Medicina Könyvkiadó, Budapest, 1988. [Hungarian]
- [33] Cserni T, Paran S, Kanyári Z, et al. New insight into the neuromuscular anatomy of the ileocaecal valve. *Anat Rec.* 2009; 292: 254–261.
- [34] Jones BA, Hull MA, McGuire MM, et al. Autologous intestinal reconstruction surgery. *Semin Paediatr Surg.* 2010; 19: 59–67.
- [35] Thompson JS, Pinch LW, Murray N. Experience with intestinal lengthening for the short-bowel syndrome. *J Paediatr Surg.* 1991; 26: 721–724.
- [36] Hosie S, Loff S, Wirth H. Experience of 49 longitudinal intestinal lengthening procedures for short bowel syndrome. *Eur J Paediatr Surg.* 2006; 16: 171–175.
- [37] Jones BA, Hull MA, Potanos KM, et al. Report of 111 consecutive patients enrolled in the International Serial Transverse Enteroplasty (STEP) Data Registry: a retrospective observational study. *J Am Coll Surg.* 2013; 216: 438–446.
- [38] Kim HB, Fauza D, Garza J, et al. Serial transverse enteroplasty (STEP): a novel bowel lengthening procedure. *J Paediatr Surg.* 2003; 38: 425–429.

- [39] Walker SR, Nucci A, Yaworski JA, et al. The Bianchi procedure: a 20-year single institution experience. *J Pediatr Surg.* 2006; 41: 113–119.
- [40] Kang KH, Gutierrez IM, Zurakowski D, et al. Bowel re-dilation following serial transverse enteroplasty (STEP). *Pediatr Surg Int.* 2012, 28: 1189–1193.
- [41] Cserni T, Takayasu H, Muzsnai Z, et al. New idea of intestinal lengthening and tailoring. *Pediatr Surg Int.* 2011, 27: 1009–1013.
- [42] King B, Carlson G, Khalil BA, et al. Intestinal bowel lengthening in children with short bowel syndrome: systematic review of the Bianchi and STEP procedures. *World J Surg.* 2013; 37: 694–704.
- [43] Cserni T, Varga G, Erces D, et al. Spiral intestinal lengthening and tailoring – first *in vivo* study. *J Pediatr Surg.* 2013; 48: 1907–1913.
- [44] Cserni T, Biszku B, Guthy I, et al. The first clinical application of the spiral intestinal lengthening and tailoring (SILT) in extreme short bowel syndrome. *J Gastrointest Surg.* 2014; 18: 1852–1857.
- [45] Coletta R, Aldeiri B, Morabito A. Institutional experience with spiral intestinal lengthening and tailoring. *Eur J Pediatr Surg.* 2019; 29: 412–416.
- [46] Cervellione RM, Hajnal D, Varga G, et al. New alternative Mitrofanoff channel based on spiral intestinal lengthening and tailoring. *J Pediatr Urol.* 2015; 11: 131.e1–131.e5.
- [47] Mehrabi V, Mehrabi A, Jamshidi SH, et al. Modified spiral intestinal lengthening and tailoring for short bowel syndrome. *Surg Innov.* 2016; 23: 30–35.
- [48] Alberti D, Boroni G, Giannotti G, et al. “Spiral intestinal lengthening and tailoring (SILT)” for a child with severely short bowel. *Pediatr Surg Int.* 2014; 30: 1169–1172.
- [49] Shekherdian S, Panduranga MK, Carman GP, et al. The feasibility of using an endoluminal device for intestinal lengthening. *Pediatr Surg.* 2010; 45: 1575–1580.
- [50] Huynh N, Rouch JD, Scott A, et al. Spring-mediated distraction enterogenesis in continuity. *J Pediatr Surg.* 2016; 51: 1983–1987.
- [51] Dubrovsky G, Huynh N, Thomas AL, et al. Double plication for spring-mediated in continuity intestinal lengthening in a porcine model. *Surgery* 2019; 165: 389–392.
- [52] Bitar KN, Raghavan S. Intestinal tissue engineering: current concepts and future vision of regenerative medicine in the gut. *Neurogastroenterol Motil.* 2012; 24: 7–19.
- [53] Choi RS, Vacanti JP. Preliminary studies of tissue-engineered intestine using isolated epithelial organoid units on tubular synthetic biodegradable scaffolds. *Transplant Proc.* 1997; 29: 848–851.
- [54] Grikscheit TC, Siddique A, Ochoa ER, et al. Tissue-engineered small intestine improves recovery after massive small bowel resection. *Ann Surg.* 2004; 240: 748–754.
- [55] Nakase Y, Hagiwara A, Nakamura T, et al. Tissue engineering of small intestinal tissue using collagen sponge scaffolds seeded with smooth muscle cells. *Tissue Eng.* 2006; 12: 403–412.
- [56] Zakhem E, Raghavan S, Gilmont RR, et al. Chitosan-based scaffolds for the support of smooth muscle constructs in intestinal tissue engineering. *Biomaterials* 2012; 33: 4810–4817.
- [57] Pan WK, Zheng BJ, Gao Y, et al. Transplantation of neonatal gut neural crest progenitors reconstructs ganglionic function in benzalkonium chloride-treated homogenic rat colon. *J Surg Res.* 2011; 167: e221–e230.
- [58] Cserni T, Rákóczy Gy. *Pediatric surgery in the neonatal period.* In: *Textbook of Perinatology.* Ed. Papp Z., Budapest: Medicina Kiadó, 2nd edition, 2018. [Az újszülöttek fejlődési rendellenességeinek sebészeti kezelése. In: *A perinatológia kézikönyve.* Szerk. Papp Z., Második kiadás. Budapest: Medicina Kiadó, 2018.] pp. 530–584. [Hungarian]

(Urbán Dániel dr.,

Szolnok, Vitéz Szathmári József u. 2. 7/9., 5000

e-mail: urbandaniel03@gmail.com)

A rendezvények és kongresszusok híryanagának leadása

a lap megjelenése előtt legalább 40 nappal lehetséges, a 6 hetes nyomdai átfutás miatt.
Kérjük megrendelőink szíves megértését.

A híryanagokat a következő címre kérjük:

Orvosi Hetilap titkársága: edit.budai@akademai.hu
Akadémiai Kiadó Zrt.

A cikk a Creative Commons Attribution 4.0 International License (<https://creativecommons.org/licenses/by/4.0/>) feltételei szerint publikált Open Access közlemény, melynek szellemében a cikk bármilyen médiumban szabadon felhasználható, megosztható és újraközölhető, feltéve, hogy az eredeti szerző és a közlés helye, illetve a CC License linkje és az esetlegesen végrehajtott módosítások feltüntetésre kerülnek. (SID_1)