

# Az emlő in situ carcinomáinak/intraepithelialis neoplasiáinak legújabb patológiai vonatkozásai

KULKA JANINA DR.

Semmelweis Egyetem, Általános Orvostudományi Kar, II. Patológiai Intézet, Budapest

Az elmúlt évtizedekben az emlőpatológia mind klasszikus, mind modern, molekuláris patológiai értelemben óriási fejlődésen ment keresztül. Ismereteink gyarapodását az előbbi vonatkozásában a széles körű szűrővizsgálatok bevezetése, az utóbbi vonatkozásában a patológiában zajló molekuláris technikai „forradalom” segítette elő. Ez az állandóan gyarapodó tudás a fogalmaink, a régóta használt osztályozások és legfőképpen a szemléletünk változását eredményezte. A ductalis és lobularis in situ carcinomák, vagy a ma egyre inkább terjedő szóhasználatnál intraepithelialis neoplasiák összefoglaló ismertetésével a patológiában jelenleg érvényes nézeteket és álláspontokat szeretném közreadni.

**Kulcsszavak:** in situ ductalis carcinoma, ductalis intraepithelialis neoplasia, in situ lobularis carcinoma, lobularis intraepithelialis neoplasia

## Pathological aspects of in situ carcinoma/intraepithelial neoplasia of the breast

Dramatic development has happened in the field of classical and molecular breast pathology in the recent three decades. Introduction of systematic screening programs induced our increasing knowledge in the field of classical surgical pathology, while molecular technical revolution resulted in dramatic improvement of our understanding of molecular pathology of breast tumors and precursor lesions. This continuous increase of our knowledge results in the change of our concepts, classifications and approach. In this review, I would like to share the new and recently adapted views regarding intraepithelial neoplastic lesions of the breast.

**Keywords:** in situ ductal carcinoma, ductal intraepithelial neoplasia, in situ lobular carcinoma, lobular intraepithelial neoplasia

(Beérkezett: 2009. november 9.; elfogadva: 2009. november 20.)

A jubileumi, 150. évfolyamba a szerkesztőség felkérésére írt tanulmány.

Az in situ carcinomákról szerzett ismereteink az utóbbi 30 évben gyarapodtak, talán még nagyobb mértékben, mint a daganatokkal kapcsolatos ismereteink általában. Ennek elsősorban az az oka, hogy a mammoográfias szűrés bevezetése óta jóval gyakrabban észleljük és diagnosztizáljuk ezeket az elváltozásokat. Korábban, a mammoográfias vizsgálatok széles körű elterjedése előtt alig láttak,

illetve – mivel egyes formáit nem is ismerték – alig diagnosztizáltak ilyet a patológusok. Ennek ellenére még mindig rengeteg kérdés vár tisztázásra mind a képalkotó diagnosztika, mind a patológiai diagnosztika és ugyanígy, a sebészi és a posztoperatív kezelés területén. Korántsem teljesen tisztázottak e betegség molekuláris genetikai alapjai, nem ismerjük a megelőzés lehetőségeit.

A klinikai kép főleg a mammográfiás megjelenés változatait jelenti, illetve egyes típusok bimbóváladékozással járhatnak. Ma már ritkán fordul elő, hogy *in situ* carcinoma önmagában tapintható daganat formájában jelenjen meg.

Az általános meghatározás szerint olyan malignus daganat, amely az emlő ductulusaiban, ductusaiban terjed, de az emlő kötőszövetét és zsírszövetét nem infiltrálja. A régóta létező, de az utóbbi években átalakuló, megújuló beosztás *in situ* ductalis és *in situ* lobularis carcinomát különít el. Ez az elkülönítés *nem* a kiindulás helyére, hanem a sejtek morfológiájára, a növekedési mintázat jellegére utal. Az újabb rendszerezés, amely a WHO legutóbbi idevonatkozó atlaszában is megjelent, az emlő hámjában is érvényesnek tekinti az intraepithelialis neoplasia fogalmát, és ezen az alapon ductalis intraepithelialis neoplasia (DIN) és lobularis intraepithelialis neoplasia (LIN) főcsoportokat különít el [1].

A következőkben mind a hagyományos, mind az új felosztás elemeit, lényeges pontjait ismertetem, és kitérek az újabb felosztás lényeges, a koncepciót érintő megállapításaira is.

Ismertetem a legújabb molekuláris genetikai kutatások eredményeit is ezzel a betegséggel kapcsolatban. Kitérek a radiológiai-patológiai összehasonlítás fontosságára az *in situ* carcinomák diagnózisa és kezelése során.

2009 januárjában jelent meg a College of American Pathologists legújabb ajánlása az *in situ* ductalis carcinoma miatt operált betegek műtéti anyagainak patológiai feldolgozásával kapcsolatban, és bár ez az amerikai gyakorlat számára készült, lényeges pontjaira, amelyek a hazai gyakorlat számára is adaptálhatók, kitérek [2].

## Ductalis *in situ* carcinoma (DCIS), ductalis intraepithelialis neoplasia (DIN)

*Elhelyezkedés és terjedés: kvadráns vagy lebeny?*

Az emlőben elhelyezkedő elváltozások helyének meghatározására hagyományosan a kvadránsok megjelölése szolgál. Ez a megjelölés önkéntelenül is azt a képzetet kelti, mintha valódi anatómiai meghatározásról lenne szó. Korábbi háromdimenziós vizsgálatok, majd legutóbb *Tot Tibor* vastag metszeteiken és nagy metszeteiken végzett tanulmányai azonban igazolták, hogy az emlő valójában lebenyekből áll, ezek az egy nagy tejkivezető ductushoz tartozó elágazódó kivezetőcső-rendszert és az ezeket körülvevő zsír- és kötőszövetet jelentik. *Tot* tanulmányaiban – a DCIS által érintett területek eloszlása és a növekedés jellege alapján – megállapította, hogy a DCIS a lebeny betegsége, amiből az következik, hogy a műtét során is az elváltozást tartalmazó szegmens eltávolítására kell törekedni. Ezzel az általa „sick lobe” teóriának nevezett elmélettel a multifokális kialakulására is magyarázatot ad, mert véleménye szerint a beteg szegmens már az embrionális korban kialakul, és a DCIS (de az invazív carcinomák is) az élet során bekövetkező

genetikai hibák sorozata következtében jön létre egy vagy több gócban, attól függően, hogy milyen az embrionális korban már determinált prekursor sejtek eloszlása a szegmensben belül [3]. A műtéti anyagok patológiai feldolgozása során ezt az elvet szem előtt tartva kell a reprezentatív területeket (esetenként a műtéti anyag egészét) szisztematikusan megvizsgálni. Csak a gondos patológiai feldolgozás teheti lehetővé azt, hogy egy-egy adott DCIS pontos kiterjedését, méretét, a sebészi szélekhez való viszonyát meg lehessen állapítani – ezek ugyanis döntően befolyásolják a posztoperatív kezelés tervezését.

## Felosztás

*Az in situ ductalis carcinomák nukleáris grade alapján történő felosztása*

Erre számos módszert, rendszert dolgoztak ki az elmúlt évtizedek során, a legismertebbeket, legelterjedtebben használtakat a következőkben ismertetem.

*Roland Holland* felosztása igen részletes elemzésen és értékelésen alapszik, amelyben nemcsak a sejtek morfológiáját, hanem a sejtek polaritásának mértékét is figyelembe kell venni [4].

*Lagios* felosztása objektív és reprodukálható, mert ebben a rendszerben a nukleáris grade meghatározásának egyik alapja a sejtmagok nagysága, amelyet a vvt-khez viszonyítva kell vizsgálni [5]. A 2009-ben megjelent College of American Pathologists (CAP) protokoll az *1. táblázatban* látható nukleáris grade meghatározást javasolta [2].

*Silverstein* és *Lagios* együtt dolgoztak ki a Van Nuys-rendszert, amely nagyon leegyszerűsített, de éppen ezért jól használható, jól reprodukálható rendszer. A nukleáris grade és a necrosis jelenléte alapján különíti el a három csoportot. Hozzárendelhető egy prognosztikai index is, amely gyakorlati támpontot adhat kérdéses esetekben a kezelés eldöntéséhez, vagy a beteg számára nyújthat segítséget a felajánlott kezelés elfogadásában (l. később!) [6].

## Hagyományos felosztás a növekedési mintázat alapján

A növekedési mintázat, amely a legkorábbi osztályozások alapja volt, mára másodlagos jelentőségűvé vált, kivéve azokat az eseteket, amelyekről tudjuk, hogy különleges biológiai viselkedést jeleznek: a tisztán comedotípus várhatóan igen agresszív, az esetek felében invazív carcinomaként recidivál. A micropapillaris DCIS a tapasztalatok szerint többnyire kiterjedt, több szegmenst is érinthet az emlőben. A mucinosus DCIS mucokeleszerű elváltozással társulhat, igen nehéz lehet az épben való eltávolítása (*1. ábra*).

1. táblázat | A DCIS nukleáris grade megállapítása (Lester, S. C., 2009)

A sejtmagok tulajdonságai	Grade 1	Grade 2	Grade 3
Pleiomorfizmus	Minimális/nincs	Intermedier	Kifejezett
Méret	vvv 1,5-2-szerese	Intermedier	vvv >2,5-szöröse
Kromatin	Egyenletes eloszlású, finoman rögös	Intermedier	Vesicularis, durva rögös
Nucleolusok	Elvértve	Intermedier	Kifejezett, több lehet
Mitózisok	Elvértve	Intermedier	Gyakori
Orientáció	Polarizáció a lumen felé	Intermedier	Polarizáció hiánya

## A DIN klasszifikáció

Az in situ ductalis carcinomák morfológiai és biológiai szempontból is nagyon heterogén csoportot képviselnek, ez az egyik fő oka, hogy az újabb rendszerezés, a DIN rendszer bekerült a legutóbbi kiadású (2003) WHO-beosztásba is. A DIN rendszerben jobban tükröződnek azok a biológiai különbségek – és csoporton belüli hasonlóságok is –, amelyek a korábbi osztályozásokban nem vagy csak részben jelentek meg. A DIN1 csoport magában foglalja a legkorábbi neoplasztikus intraductalis elváltozást, az atípusos hengersejtes átalakulást, DIN1a kategóriaként jelölve. A klasszikus ADH, vagyis atípusos ductalis hyperplasia a DIN1b csoport, míg az alacsony maggrade-del (nukleáris grade 1, low nuclear grade) rendelkező intraductalis carcinomák a DIN1c csoportot képezik (2. ábra). A DIN2 és DIN3 csoportokat a nukleáris grade alapján különítjük el. A legfontosabb üzenete a DIN-klasszifikációnak az, hogy a nukleáris grade-1 in situ ductalis carcinomákat egy csoportba sorolja a rákmegeelőző állapotokkal, jelezve, hogy ezek az elváltozások biológiai értelemben igen közel állnak egymáshoz, inkább rizikót jeleznek, és hacsak nem nagy kiterjedésű DIN1c elváltozásról van szó, konzervatív terápiás megközelítést igényelnek. A DIN2 és DIN3 a régebbi osztályozásokban is megtalálható nukleáris grade-2 és nukleáris grade-3 csoportokat fedeli le (2. táblázat).

## Klasszifikáció a genetikai profil alapján

Ma még kevés tanulmány látott napvilágot ezzel kapcsolatban. Egy 2008-as közlemény [7] arról számol be, hogy ugyanolyan genetikai profilú csoportok különíthetők el a DCIS-esetek között, mint amelyek az invazív carcinomák 2000-ben megismert alcsoportjai: luminalis A és B, Her2, tripla negatív és normál emlőszerű csoportok [8]. Újabbán az is felmerült, hogy a DCIS és az invazív tumor közös progenitor sejtből indul ki [9]. Nagyon érdekes – és ma még nem teljesen tisztázott ennek az oka és jelentősége –, hogy a DCIS-esetek között sokkal kevesebb tripla negatív és sokkal több Her2-pozitív eset van, mint az invazív carcinomák között (6% vs. 20%, illetve 40% vs. 18-20%) [10]. Az első magyarországi multicentrikus prospektív randomizált DCIS-tanulmány

korai eredményei is a nemzetközi irodalomban közölt arányokat mutatják e tekintetben [11]. Felmerül, hogy a tripla negatív DCIS-esetek nagyon gyorsan invazív carcinomává progrediálnak, míg a Her2-pozitivitás a DCIS-esetekben esetleg az in situ szakasz hosszabb fennállását teheti lehetővé [9].

A DCIS *grade* molekuláris patológiai vizsgálatok tanúsága szerint gének, illetve genetikai változások által meghatározott sajátosság [12]. Ezen az alapon alacsony és magas grade-ű csoportok különíthetők el. Az alacsony grade-ű csoport molekuláris genetikai szinten nem különült el az atípusos ductalis hyperplasiától. Ugyanebben a közleményben megállapítják, hogy a hagyományosan is vizsgált és vizsgálható faktorok közül a nukleáris grade és a Ki67-index segítségével nagy biztonsággal lehet sorolni az eseteket a molekuláris szinten meghatározott csoportokba. Egy másik, 2008-ban publikált közlemény a mikroinvazív DCIS-eseteket hasonlította össze tisztán in situ ductalis carcinomás esetekkel. Az eredmények ebben az összefüggésben is a Ki67 immunhisztokémiával meghatározható proliferációs aktivitás jelentős különbségét találták a két csoport között [13]. A morfológiai heterogenitás, amely a DCIS-esetek igen jellemző tulajdonsága, a molekuláris vizsgálatok alapján is igazolódott: *Balleine* idézett tanulmányában az esetek 30%-ában volt megfigyelhető.

## Diagnózis

Az esetek döntő többsége szűrővizsgálattal kerül felismerésre a társuló mikrokalcifikáció alapján. A radiológiai diagnózist célzott citológiai vagy core-biopsziás mintavétel erősítheti meg. Egyik módszer sem hoz biztos eredményt 100%-ban, hiszen mindkettő csak egy kis részét „látja” az elváltozásnak, ráadásul a citológiai mintában környezetükből kiragadott sejtek vagy sejtcsoportok láthatóak, amelyek pontos eredete (in situ vagy invazív carcinoma) sejtethető, de biztonsággal nem állapítható meg. Ma egyre inkább a stereotaxiás core-biopszia az elfogadott preoperatív diagnosztikus módszer a mikrokalcifikációval társuló esetekben. Ez az Európában általános vélemény fogalmazódik meg a készülő *Kecske-méti konszenzusedokumentumban* is (személyes közlés).

2. táblázat | A DIN és a hagyományos nomenklatúra párhuzamai

DIN-terminológia	Hagyományos terminológia
Alacsony rizikójú DIN	Intraductalis hyperplasia
DIN1	
DIN1a, „flat” DIN	„Flat” atípiá, hengersejtes atípiá
DIN1b	Atípusos ductalis hyperplasia, ADH, <2 mm
DIN1c	DCIS, alacsony grade (NG1), >2 mm
DIN2	DCIS, intermediér grade (NG2)
DIN3	DCIS, magas grade (NG3)

A megfelelő diagnózis és az optimális kezelési terv felállítására szoros multidiszciplináris együttműködést igényel.

A patológus számára egy-egy tisztán in situ ductalis carcinoma feldolgozása sokrétű és körültekintő munkát jelent. Amennyiben mikrokalcifikációval járó elváltozásról van szó, segítségül kell hívni radiológiai módszereket is (specimen-mammográfia), hogy minél pontosabban meg tudja állapítani egy adott elváltozás kiterjedését és a sebési reszekciós felszínéhez való viszonyát a sebési reszekátumban.

A mikroszkópos vizsgálat során az in situ ductalis carcinomát felépítő sejtek morfológiáját, comedonecrosis jelenlétét, az elváltozás kiterjedését, lehetséges vagy definitív mikroinváziót, sebési szélektől való távolságot vizsgálunk. A DCIS méretének, kiterjedésének megállapítása nem tartozik a patológus legkönnyebb feladatai közé. Igyekezni kell a valóságos mérethez-kiterjedéshez legközelebb álló méretet megadni, ezt a kisebb reszekátumok egészben történő feldolgozásával, nagyobb reszekátumok esetében szisztematikus-reprezentatív feldolgozással lehet elérni [2]. A hormonreceptor-státus fontos kiegészítő információ lehet a posztoperatív kezelés tervezéséhez, bár például az említett legújabb CAP protokoll szerint ezt nem kötelező meghatározni, tekintve, hogy jelenleg még nincs elég evidencia abban a vonatkozásban, hogy az ER-pozitív DCIS-esetekben előnyös-e az antiösztrogén-kezelések valamelyik formája [2]. Ehhez kapcsolódik egy tavaly megjelent tanulmány eredménye, amelyben Délkelet-Anglia szűrés során kiemelt in situ ductalis carcinomás betegeinek adatait retrospektív vizsgálatban elemezve a méhtestrákok előfordulását szignifikánsan magasabbnak találták azok között a betegek között, akiket ER-pozitív DCIS diagnózist követően tamoxifennel kezeltek [14].

### Mikroinvázió

A mikroinvázió fogalma az európai guideline megfogalmazása alapján a következő: DCIS-sel vagy LCIS-sel társuló, 1 mm-nél kisebb invazív tumor, amely az intralobularis és periductalis specializált kötőszöveten kívül esik.

Mikroinvázió gyanúja esetén immunhisztokémiai vizsgálatokkal igyekezni kell a gyanút megerősíteni vagy a

3. táblázat | A Van Nuys prognosztikai index

Jellemző	Pont
<i>DCIS mérete (cm)</i>	
≤1,5	1
>1,5–≤4	2
>4	3
<i>DCIS grade</i>	
Nem high grade necrosis nélkül	1
Nem high grade necrosissal	2
High grade	3
<i>Ép sebési szél nagysága (cm)</i>	
≥1,0	1
>0,1<1,0	2
≤0,1	3
<i>Beteg életkora</i>	
60 évesnél idősebb	1
40–60 éves	2
40 évesnél fiatalabb	3

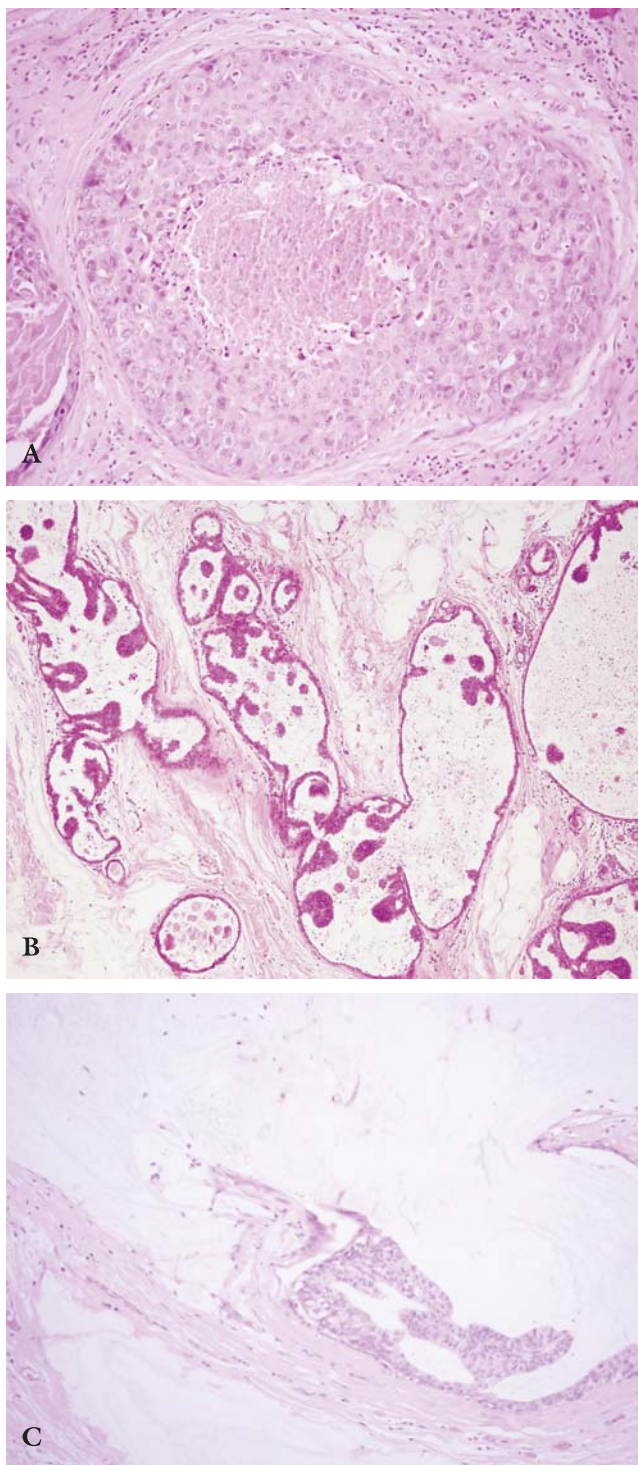
Emlőmegtartó műtétet követően:

- elhanyagolható a recidíva esélye: 4–6 pont
- közepes a recidíva rizikója: 7–9 pont
- nagyon magas a recidíva rizikója: 10–12 pont

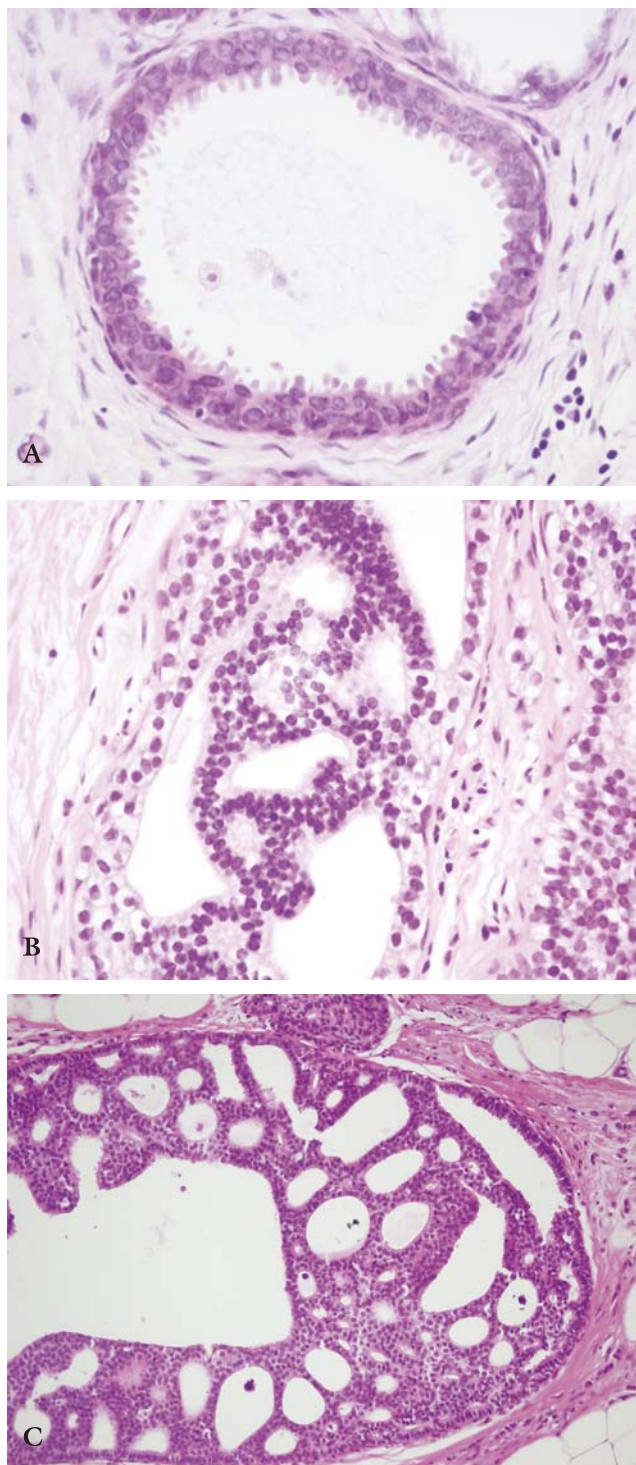
mikroinvázió lehetőségét kizárni. Minden igyekezet ellenére azonban egy-egy bizonytalan eset előfordul, ilyenkor fokozott figyelemmel történő betegkövetés szükséges. Minden nagy kiterjedésű in situ ductalis carcinoma esetében (különösen, ha nukleáris grade-3 elváltozásról van szó) gondolni kell erre a lehetőségre, ezekben az esetekben minden eszközzel (több blokk, sorozatmetsetek, myoepithelmarkerek alkalmazása) törekedni kell arra, hogy biztonsággal ki tudjuk zárni vagy be tudjuk bizonyítani a jelenlétét.

### Őrszemnyirokcsomó és DCIS

Őrszemnyirokcsomó-biopszia végzése nagy kiterjedésű DCIS miatt végzett mastectomia esetén ajánlott. Az őrszemnyirokcsomó-áttétek incidenciája DCIS esetén



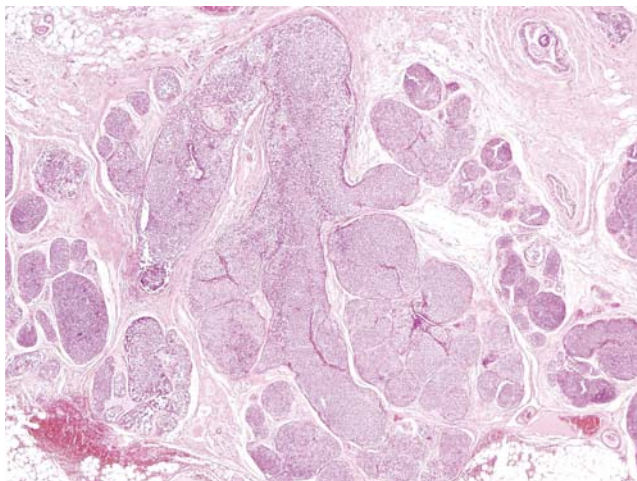
**1. ábra** Különleges DCIS-típusok. **A** Comedonecrosis-sal társuló high grade in situ ductalis carcinoma. **B** Micropapillaris DCIS, amely az emlő nagy részét érintheti. **C** Mucinosus DCIS, egy ponton a nyák mucokoleszerű kötőszöveti terjeszkedésével



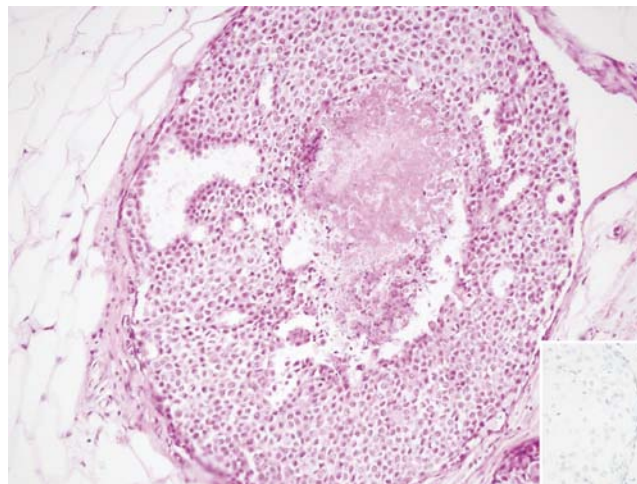
**2. ábra** Low grade intraductalis neoplasia. **A** DIN1a, atípiával társuló hengersejtes átalakulás. **B** DIN1b, atípusos ductalis hyperplasia. **C** DIN1c, nukleáris grade 1 in situ ductalis carcinoma

5% körüli, bár ez az arány tanulmányonként változik. A metasztázisok zöme mikrometasztázis vagy izolált tumorsejt nagyságrendű. Mivel úgy tűnik, hogy a DCIS-esetekben az őrszemnyirokcsomóban talált kis volumenű áttétek sem a betegségmentes, sem az összetűlést nem befolyásolják, emlőmegtartó műtét esetén rutin-

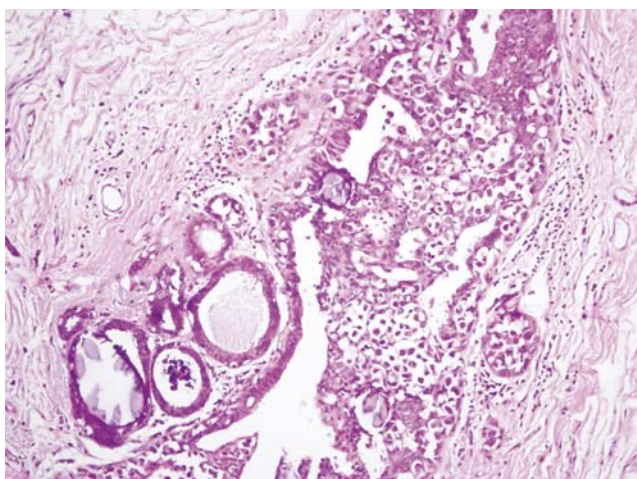
szerűen nem ajánlott SLNB végzése. Ajánlható azonban akkor, ha a core-biopsziában mikroinvázió igazolódik, vagy akkor, ha extenzív, meszesedéssel társuló, grade-3 DCIS a diagnózis, vagy ha a DCIS tapintható és/vagy a mammográfiás felvételen lágyrész-árnyékként látható ([www.ahrq.gov/clinic/tp/dcis.htm](http://www.ahrq.gov/clinic/tp/dcis.htm)) [15, 16].



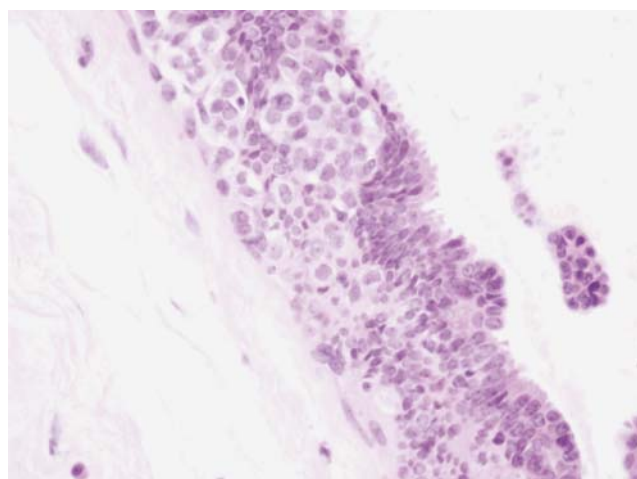
3. ábra | Klasszikus in situ lobularis carcinom, LIN3



5. ábra | Comedonecrosissal és -meszesedéssel társult LIN3 típusos képe, jobb alsó inzert E-cadherin immunhisztokémiai reakció, amelyben a neoplasztikus sejtek negatívak



4. ábra | LIN3 és DIN1a együttes előfordulása gyakori jelenség



6. ábra | Lobularis intraepithelialis neoplasia sejtei nagyobb emlőductusban a hámon belül, pagetoid módon terjednek

## Prognózis

Az in situ ductalis carcinomák prognózisának meghatározó tényezőit kiterjedten tanulmányozták kisebb-nagyobb esetszámot feldolgozó retrospektív és prospektív vizsgálatokban. A nukleáris grade, a comedonecrosis, a méret, a sebészi szélektől való távolság és a beteg életkora jelentősen meghatározzák a betegség kimenetelét. Ezeket a jellemzőket foglalja magába a Van Nuys prognosztikai index, amelyet 1996-ban, *Silverstein* és *Lagios* dolgoztak ki [6] (3. táblázat). Az esetek egy részében a mastectomia végleges gyógyulást jelent. Radikális műtetre a nagy kiterjedésű DCIS-esetekben van szükség, ilyenkor a műtétet kötelezően őrszemnyirokcsomó-el-távolítással is ki kell egészíteni. Számos irodalmi adat szól amellest, hogy a DCIS-esetek mintegy fele invazív tumorként recidivál. A posztoperatív sugárkezelés felére

csökkenti a recidívák előfordulását, azonban az invazív recidívák *aránya* azonos: 50% körüli [17, 18, 19, 20]. Egy frissen napvilágot látott közleményben [21] arra hívja fel a figyelmet a szerző, hogy az irradiált emlőben a recidíva diagnosztizálása nehezebb, ezért késedelmet szenvedhet. Éppen ezért, irradiációt követően a betegkövetésre az MR-mammográfiát ajánlja. Hazai szerzőktől származik egy, a közelmúlt idevonatkozó irodalmát elemző metaanalízis [22]. A high grade, comedonecrosissal társult DCIS-esetekkel kapcsolatban *Tabár és munkatársai* felvetik, hogy az emlőcarcinomák egy csoportja DCIS-morfológiájú mind radiológiailag, mind patológiailag, de biológiai viselkedését tekintve agresszív tumor. A feltételezés szerint olyan daganatról lehet szó, amely emlőductusokat formál, azok minden szükséges elemével, de mégis invazív daganatként viselkedik [23].

## Lobularis in situ carcinoma, lobularis intraepithelialis neoplasia (LIN)

A lobularis in situ carcinoma leírása *Foote* és *Stewart* nevéhez fűződik [24]. Sokkal ritkábban fordul elő önmagában, akár szűrésen felfedezett elváltozásként is, mint a DCIS. Leggyakrabban más okból eltávolított emlőalományban vagy invazív carcinomák mellett látjuk (3. ábra). A legkorábbi közlések is hangsúlyozták gyakori multicentrikus, bilaterális előfordulását. Ez a megfigyelés állt annak a letűnt gyakorlatnak a hátterében, hogy LCIS diagnózisát követően mastectomiát vagy bilaterális mastectomiát végeztek. Azonban már a hetvenes években felmerült, hogy ez a megközelítés helytelen, a csonkító műtét felesleges. A „lobularis neoplasia” elnevezés *Haagensentől* származik. Ő volt az első, aki érvekkel támasztotta alá, hogy ezekben az esetekben a mastectomia felesleges, elegendő a gondos betegkövetés – ugyanis 14 évig követett betegekben csak 10%-ban észlelték invazív carcinoma kialakulását [25].

Érdekes és mai tudásunk szerint molekuláris vizsgálatokkal is alátámasztott tény, hogy az atípiával társuló hengersejtes átalakulás (úgynevezett flat atípiá, vagy DIN1a) nagyon gyakran asszociálódik lobularis neoplasiaival (4. ábra). Mindkét elváltozás korai, nem obligát prekursor laesiónak tekintendő [26]. Más szerzők [27] azonban a lobularis in situ carcinomák egy részében igazolták, hogy az LCIS-sel egyidejűleg észlelt invazív lobularis carcinoma klonalitás tekintetében azonos, ezért felvetik, hogy az LCIS nem minden esetben csak rizikót jelző elváltozás, hanem direkt prekursor laesio. Arra azonban, hogy megállapítsuk, melyik LCIS tartozik ebbe a kategóriába, jelenleg nincsenek rutineszközök.

Egy nemrégem leírt altípusa, amely a DCIS-hez hasonló comedonecrosissal és meszesedéssel társul, mammoográfias felvételeken látható, szűrésen felismert elváltozásként egyre gyakrabban fordul elő [28, 29] (5. ábra). Az elmúlt években a comedonecrosissal és -meszesedéssel társuló esetek mellett leírták a pleiomorf és a pecsétgyűrűsejtes variánst is, ezekre jellemző az invazív carcinomákkal való gyakoribb együttes előfordulás [30]. Ezekben az esetekben még nem rendelkezünk elég adattal arra vonatkozóan, hogy mi a leghelyesebb terápia. Az eddigi tanulmányok arra utalnak, hogy ezek agresszívebb viselkedést mutathatnak, és kezelésük megválasztásakor helyesebb a DCIS-hez hasonló elveket követni [31].

A core-biopsziában észlelt LCIS további kérdéseket vet fel: Szükséges-e ilyen esetekben excisio vagy nem? Bár randomizált vizsgálatokat nem publikáltak ezzel kapcsolatban, a közlemények eredményei azt sugallják, hogy célszerű excisiót végezni, mert egyrészt az esetek közel 20%-ában súlyosabb elváltozást találnak [32], másrészt ezekben az esetekben gyakran mintavételi hiba áll amögött, hogy „csak” az LCIS kerül a biopsziába [33].

Az emlőben az intraepithelialis neoplasia és így a lobularis intraepithelialis neoplasia koncepciójának továbbfejlesztése és széles körben való elterjedése *Tavassoli*

névéhez fűződik [34, 35]. Munkássága jelentős részben hozzájárult ahhoz, hogy a ma érvényes WHO-atlaszban ez a nomenklatúra is szerepel. A LIN (lobularis intraepithelialis neoplasia) háromfokozatú rendszerében a LIN1 a legenyhébb, a LIN2 a korábbi atípusos lobularis hyperplasia megfelelője, a LIN3 az LCIS-sel azonos entitás. A sejtek diszkohezivitása, az érintett terminális ductalis lobularis egységek distenziójának mértéke alapján lehet a kategóriákat meghatározni. A LIN sajátos terjedési módja az emlő nagyobb ductusaiban az úgynevezett pagetoid terjedés, amikor a neoplasztikus, diszkohezív sejtek a ductushám luminalis sejtrétege alatt vasos rétegben figyelhetők meg (6. ábra).

A lobularis neoplasziák legrégebben ismert molekuláris eltérése a CDH1 gén mutációja, amelynek következtében az E-cadherin sejtfelszíni adhéziós fehérje szintézise vagy funkciója zavart szenved.

Az emlő intraepithelialis proliferációinak kialakulásáról és ezek invazív carcinomákká történő progressziójáról néhány éve tudjuk, hogy sokkal bonyolultabb molekuláris folyamatok összessége annál, mint amit a korábban elterjedt „lépcsőzetes” modell egyszerű értelmezése sugallt. A korábbi nézet szerint a folyamatot a következőképpen képzeltük el: normál hám → intraductalis hyperplasia → atípusos hyperplasia → in situ carcinoma → invazív carcinoma. Ma már tudjuk, hogy két alapvetően különböző molekuláris mechanizmus révén a „low grade” és „high grade” irány felé induló kaszkád létezik, amelyek között kevésbé jellemző az „átjárhatóság”. A „low grade” útvonal legfőbb jellemzője az allélesztés (LOH, loss of heterozygosity) a 16q-n, a „high grade” útvonalat alapvetően a 11q13 és 17q1 amplifikáció jellemzi. Az intermedier grade DCIS (és invazív carcinoma) eseteiben ezeknek a genetikai eltéréseknek valamelyike található, nincs saját, jellemző molekuláris genetikai „ujjlenyomatuk”. A fenti, gyakori és konzekvens genetikai eltérések egyéb génhibákkal kombinálódhatnak mindkét útvonal esetében [36]. A „low grade” útvonal részletes vizsgálata során kikristályosodott, hogy a DIN1a-ból kiindulva DIN1b és DIN1c fejlődhet, majd a progresszió három további irányt vehet, ezek a kialakuló további genetikai hibáktól függenek: tubularis carcinomává, tubulolobularis carcinomává vagy CDH1 gén mutációja/allélesztése révén klasszikus LIN3 kialakulásán keresztül klasszikus invazív lobularis carcinomává fejlődhetnek [37]. Az utóbbi évek kutatási eredményei arra utalnak, hogy egy-egy esetben az intraepithelialis neoplasia és az egyidejű invazív tumor genetikai értelemben nagyon közel áll egymáshoz a „high grade” elváltozások eseteiben is [38, 39].

A fentiekben a teljesség igénye nélkül az emlő intraepithelialis neoplasiaival kapcsolatos legújabb, a napi gyakorlat szempontjából általam lényegesnek vélt kutatások eredményeit ismerttettem. Szeretném kiemelni az elmondottakból, hogy az emlődaganatoknak ez a relatíve kis csoportja is rendkívül heterogén, minden típusa nagyon körültekintő és gyakran eltérő terápia megkö-

zelistést igényel. A multidiszciplináris szemlélet, az emlőcentrumokban történő ellátás biztosíthatja az ilyen elváltozással diagnosztizált betegek számára az optimális kezelést és/vagy a szükséges utánkövetést.

## Köszönetnyilvánítás

Dr. Madaras Lilla, dr. Szász A. Marcell és dr. Udvarhelyi Nóra a kézirat elkészültét kritikai észrevételeikkel segítették.

## Irodalom

- [1] *Tavassoli, F. A., Deville, P. (szerk.):* Tumours of the breast and female genital organs. World Health Organisation Classification of Tumours. IARC Press, Lyon, 2003.
- [2] *Lester, S. C., Bose, S., Chen, Y. Y. és mtsai:* Protocol for the examination of specimens from patients with ductal carcinoma in situ of the breast. *Arch. Pathol. Lab. Med.*, 2009, *133*, 15–25.
- [3] *Töt, T.:* DCIS, cytokeratins, and the theory of the sick lobe. *Virchows Arch.*, 2005, *447*, 1–8.
- [4] *Holland, R., Peterse, J. L., Millis, R. R. és mtsai:* Ductal carcinoma in situ: a proposal for a new classification. *Semin. Diagn. Pathol.*, 1994, *11*, 167–180.
- [5] *Lagios, M. D.:* Heterogeneity of duct carcinoma in situ (DCIS): relationship of grade and subtype analysis to local recurrence and risk of invasive transformation. *Cancer Lett.*, 1995, *90*, 97–102.
- [6] *Silverstein, M. J., Lagios, M. D., Craig, P. H. és mtsai:* A prognostic index for ductal carcinoma in situ of the breast. *Cancer*, 1996, *77*, 2267–2274.
- [7] *Allred, D. C., Wu, Y., Mao, S. és mtsai:* Ductal carcinoma in situ and the emergence of diversity during breast cancer evolution. *Clin. Cancer Res.*, 2008, *14*, 370–378.
- [8] *Perou, C. M., Sørlie, T., Eisen, M. B. és mtsai:* Molecular portraits of human breast tumours. *Nature*, 2000, *406*, 747–752.
- [9] *Kuerer, H. M., Albarracín, C. T., Yang, W. T. és mtsai:* Ductal carcinoma in situ: state of the science and roadmap to advance the field. *J. Clin. Oncol.*, 2009, *27*, 279–288.
- [10] *Bryan, B. B., Schnitt, S. J., Collins, L. C.:* Ductal carcinoma in situ with basal-like phenotype: a possible precursor to invasive basal-like breast cancer. *Mod. Pathol.*, 2006, *19*, 617–621.
- [11] *Polgár Cs., Orosz Zs., Kabán Zs. és mtsai:* In situ duktális emlőkarcinóma kombinált sebészi és sugárkezelése: a magyarországi multicentrikus prospektív randomizált vizsgálat korai eredményei. *Magy. Onkol.*, 2008, *52*, 269–277.
- [12] *Balleine, R. L., Webster, L. R., Davis, S. és mtsai:* Molecular grading of ductal carcinoma in situ of the breast. *Clin. Cancer Res.*, 2008, *14*, 8244–8252.
- [13] *Okumura, Y., Yamamoto, Y., Zhang, Z. és mtsai:* Identification of biomarkers in ductal carcinoma in situ of the breast with microinvasion. *BMC Cancer*, 2008, *8*, 287.
- [14] *Robinson, D., Holmberg, L., Møller, H.:* The occurrence of invasive cancers following a diagnosis of breast carcinoma in situ. *Br. J. Cancer*, 2008, *99*, 611–615.
- [15] *Murphy, C. D., Jones, J. L., Javid, S. H. és mtsai:* Do sentinel node micrometastases predict recurrence risk in ductal carcinoma in situ and ductal carcinoma in situ with microinvasion? *Am. J. Surg.*, 2008, *196*, 566–568.
- [16] *Meijnen, P., Oldenburg, H. S., Loo, C. E. és mtsai:* Risk of invasion and axillary lymph node metastasis in ductal carcinoma in situ diagnosed by core-needle biopsy. *Br. J. Surg.*, 2007, *94*, 952–956.
- [17] *Fisher, B., Land, S., Mamounas, E. és mtsai:* Prevention of invasive breast cancer in women with ductal carcinoma in situ: an update of the National Surgical Adjuvant Breast and Bowel Project experience. *Semin. Oncol.*, 2001, *28*, 400–418.
- [18] *EORTC Breast Cancer Cooperative Group; EORTC Radiotherapy Group, Bijker, N., Meijnen, P., Peterse, J. L. és mtsai:* Breast-conserving treatment with or without radiotherapy in ductal carcinoma-in-situ: ten-year results of European Organisation for Research and Treatment of Cancer randomized phase III trial 10853 – a study by the EORTC Breast Cancer Cooperative Group and EORTC Radiotherapy Group. *J. Clin. Oncol.*, 2006, *24*, 3381–3387.
- [19] *Houghton, J., George, W. D., Cuzick, J. és mtsai:* UK Coordinating Committee on Cancer Research; Ductal Carcinoma in situ Working Party; DCIS trialists in the UK, Australia and New Zealand. Radiotherapy and tamoxifen in women with completely excised ductal carcinoma in situ of the breast in the UK, Australia and New Zealand: randomised controlled trial. *Lancet*, 2003, *362*, 95–102.
- [20] *Emdin, S. O., Granstrand, B., Ringberg, A. és mtsai; Swedish Breast Cancer Group; SweDCIS:* Radiotherapy after sector resection for ductal carcinoma in situ of the breast. Results of a randomised trial in a population offered mammography screening. *Acta Oncol.*, 2006, *45*, 536–543.
- [21] *Guerra, L. E., Smith, R. M., Kaminski, A. és mtsai:* Invasive local recurrence increased after radiation therapy for ductal carcinoma in situ. *Am. J. Surg.*, 2008, *196*, 552–555.
- [22] *Polgár, Cs., Kabán, Zs., Orosz, Zs. és mtsai:* The role of radiotherapy in the conservative treatment of ductal carcinoma in situ of the breast. *Pathol. Oncol. Res.*, 2008, *14*, 179–192.
- [23] *Tabar, L., Tony Chen, H. H., Amy Yen, M. F. és mtsai:* Mammographic tumor features can predict long-term outcomes reliably in women with 1–14-mm invasive breast carcinoma. *Cancer*, 2004, *101*, 1745–1759.
- [24] *Foote, F. W. Jr., Stewart, F. W.:* Lobular carcinoma in situ. A rare form of mammary cancer. *Am. J. Pathol.*, 1941, *17*, 491–496.
- [25] *Haagensen, C. D., Lane, N., Lattes, R. és mtsai:* Lobular neoplasia (so-called lobular carcinoma in situ) of the breast. *Cancer*, 1978, *42*, 737–769.
- [26] *Leibl, S., Regitnig, P., Moinfar, F.:* Flat epithelial atypia (DIN 1a, atypical columnar change): an underdiagnosed entity very frequently coexisting with lobular neoplasia. *Histopathology*, 2007, *50*, 859–865.
- [27] *Hwang, E. S., Nyante, S. J., Yi Chen, Y. és mtsai:* Clonality of lobular carcinoma in situ and synchronous invasive lobular carcinoma. *Cancer*, 2004, *100*, 2562–2572.
- [28] *Sapino, A., Frigerio, A., Peterse, J. L. és mtsai:* Mammographically detected in situ lobular carcinomas of the breast. *Virchows Arch.*, 2000, *436*, 421–430.
- [29] *Fadare, O., Dadmanesh, F., Alvarado-Cabrero, I. és mtsai:* Lobular intraepithelial neoplasia (lobular carcinoma in situ) with comedo-type necrosis: A clinicopathologic study of 18 cases. *Am. J. Surg. Pathol.*, 2006, *30*, 1445–1453.
- [30] *Brathauer, G. L., Tavassoli, F. A.:* Lobular intraepithelial neoplasia: previously unexplored aspects assessed in 775 cases and their clinical implications. *Virchows Arch.*, 2002, *440*, 134–138.
- [31] *Schnitt, S. J.* in *Breast Cancer Symposium, Proceedings*, 2008, p. 43.
- [32] *Elsheikh, T. M., Silverman, J. F.:* Follow-up surgical excision is indicated when breast core needle biopsies show atypical lobular hyperplasia or lobular carcinoma in situ: a correlative study of 33 patients with review of the literature. *Am. J. Surg. Pathol.*, 2005, *29*, 534–543.
- [33] *Brem, R. F., Lechner, M. C., Jackman, J. és mtsai:* Lobular neoplasia at percutaneous breast biopsy: variables associated with carcinoma at surgical excision. *AJR Am. J. Roentgenol.*, 2008, *190*, 637–641.
- [34] *Tavassoli, F. A.:* Lobular and ductal intraepithelial neoplasia. *Pathologie*, 2008, *29*, 107–111.
- [35] *Tavassoli, F. A.:* 'Ductal carcinoma in situ of the breast' – Is it time to replace this term by 'Ductal Intraepithelial Neoplasia of the breast'? *Onkologie*, 2009, *32*, 218.



- [36] *Moulis, S., Sgroi, D. C.*: Re-evaluating early breast neoplasia. *Breast Cancer Res.*, 2008, 10, 302.
- [37] *Abdel-Fatab, T. M., Powe, D. G., Hodi, Z. és mtsai*: High frequency of coexistence of columnar cell lesions, lobular neoplasia, and low grade ductal carcinoma in situ with invasive tubular carcinoma and invasive lobular carcinoma. *Am. J. Surg. Pathol.*, 2007, 31, 417–426.
- [38] *Dalgin, G. S., Alexe, G., Scanzfeld, D. és mtsai*: Portraits of breast cancer progression. *BMC Bioinformatics*, 2007, 8, 29.
- [39] *Tamini, R. M., Baer, H. J., Marotti, J. és mtsai*: Comparison of molecular phenotypes of ductal carcinoma in situ and invasive breast cancer. *Breast Cancer Res.*, 2008, 10, R67 (doi:10.1186/bcr2128).

(Kulka Janina dr.,  
Budapest, Üllői út 93., 1091  
e-mail: kj@korb2.sote.hu)

## Kedves Orvostársaim és Orvostársaim!

Több éve működik a Magyar Orvosi Kamara keretén belül a Magyar Orvosok Sportegyesülete.

A Sportegyesület egyrészt elismerésben részesíti és segíti az orvosi világversenyeken részt vevő magyar orvos sportolókat.

Két ilyen világverseny van: a *World Medical and Health Games*, mely számtalan sportágat magában foglaló, olimpia jellegű verseny, és a *World Medical Tennis Championship* – orvosok tenisz világbajnoksága. A Sportegyesület támogatja továbbá a magyar orvosi sportversenyeket, mint például a *Magyar Orvosok Országos Teniszbajnokságát*.

### Felhívásunk:

Szeretnénk megrendezni Magyarországon a Magyar Orvosok Síbajnokságát, amelyet 2010 januárjában vagy februárjában egy szombati napon tartanánk mind az orvosnők, mind az orvosok részére!

Egy „óriás-műlesikló” jellegű versenyt, sitalátkozót tervezünk jól síelhető pályán, néhány kapuval, melyet egy síelni alapfokon tudó kolléga is teljesíteni tud.

Két ideálisnak tűnő helyszínt javasolunk: A B.-A.-Z. megyei *sátoraljaújhelyi* vagy a *bükkszentkereszti Kis-dél sípályát*.

Mindkét helyszínen személyesen tájékozódunk és nagy segítőkészséggel találkoztunk.

A sátoraljaújhelyi körülmények jobbnak látszanak. A közeljövőben a Magyar Orvosi Kamara honlapján közzétennénk a versenykiírást, a verseny időpontjának kivételével.

Egy szombati napon rendeznénk a versenyt, mely után az eredményhirdetés egy közeli vendéglátóhelyen lenne, ebéddel összekötve.

A versenyt akkor tartjuk januárban vagy februárban, amikor a verseny helyszínén síelésre alkalmas hó lesz. Erről minden előzetesen jelentkező résztvevőt értesítünk egy héttel előbb.

**Kérjük az érdeklődőket, jelentkezőket, keressék meg minél előbb a verseny szervezőjét.**

**Kérjük azon kollégák jelentkezését is, akik korábban külföldön szerveztek ehhez hasonló versenyt.**

Minden síelni szerető és tudó kollégánót és kollégát szeretettel várunk!

A verseny rendezősége nevében  
*dr. Kovács Viktor* nyugdíjas,  
sebész főorvos, versenyszervező

Lakcím: 4900 Fehérgyarmat, Bethlen G. u. 6.  
Telefon: 06-44-362-830  
Mobil: 06-30-310-6589  
e-mail: nyucitata@t-online.hu